Enfermedad respiratoria aguda neonatal

91

M. Aguar Carrascosa

OBJETIVOS DE APRENDIZAJE

- Definir la insuficiencia respiratoria neonatal y establecer sus criterios diagnósticos.
- Explicar las causas más frecuentes de la insuficiencia respiratoria en el neonato.
- Describir la fisiopatología del síndrome de dificultad respiratoria neonatal y de otras patologías respiratorias.
- Identificar los principales métodos diagnósticos en la evaluación de la enfermedad respiratoria aguda.
- Comprender las estrategias de manejo ventilatorio y los tratamientos de soporte.
- Reconocer las complicaciones asociadas y las medidas preventivas pertinentes.

INTRODUCCIÓN

La insuficiencia respiratoria aguda constituye una de las principales causas de ingreso en las unidades de cuidados intensivos neonatales. Su abordaje oportuno es esencial para mejorar la supervivencia y reducir las complicaciones a largo plazo. La transición de la vida fetal a la neonatal exige una rápida adaptación del sistema respiratorio, que puede verse alterada por diversos factores patológicos. La fragilidad del sistema respiratorio neonatal, dada la inmadurez pulmonar y el desarrollo limitado de la musculatura, hace imprescindible un diagnóstico precoz y un manejo adecuado.

Las enfermedades respiratorias en el neonato representan una causa relevante de morbilidad y mortalidad. Entre los principales síndromes que conforman este espectro se encuentran la enfermedad de membrana hialina, la taquipnea transitoria del recién nacido (TTRN) y el síndrome de aspiración meconial (SAM), cada uno con particularidades fisiopatológicas y clínicas específicas.

DEFINICIÓN Y CRITERIOS DIAGNÓSTICOS

La insuficiencia respiratoria neonatal se caracteriza por la incapacidad del neonato para mantener una adecuada oxigenación o eliminación de dióxido de carbono. Los criterios diagnósticos incluyen:

- **Presión parcial arterial de dióxido de carbono ($PaCO_2$) > 60 mmHg**: indica hipoventilación alveolar y acidosis respiratoria.
- **Presión parcial arterial de oxígeno (PaO_2) < 50 mmHg o saturación < 80 % con fracción inspirada de oxígeno (FiO_2) 1,0**: sugiere hipoxemia grave.
- **pH < 7,25**: refleja acidosis respiratoria o mixta, indicativa de una alteración grave del equilibrio ácido-básico.

Cabe destacar que los neonatos presentan una reserva respiratoria reducida, en virtud de la inmadurez pulmonar, el limitado desarrollo de la musculatura respiratoria y la gran distensibilidad de la caja torácica.

CONSIDERACIONES GENERALES DE DIAGNÓSTICO Y MANEJO

El diagnóstico de la insuficiencia respiratoria neonatal se basa en la combinación de la exploración clínica y pruebas complementarias. La observación de signos de dificultad respiratoria, como aleteo nasal, retracciones intercostales y cianosis, es fundamental en la evaluación inicial.

Las pruebas diagnósticas incluyen:

- **Radiografía de tórax**: diferenciación de etiologías respiratorias.
- **Ecografía pulmonar**: herramienta emergente con alta sensibilidad.
- **Gases sanguíneos**: evaluación de la gravedad de la insuficiencia respiratoria.

El tratamiento se adapta según la gravedad del cuadro clínico:

- **Oxigenoterapia**: está indicada en casos leves.
- **Ventilación no invasiva**: presión positiva continua (CPAP) nasal en el síndrome de dificultad respiratoria (SDR) leve y moderado.
- **Ventilación mecánica invasiva**: para insuficiencia respiratoria grave.

- **Tratamientos avanzados**: oxigenación por membrana extracorpórea (ECMO) e óxido nítrico inhalado en casos resistentes.
- **Surfactante exógeno**: fundamental en el SDR.
- **Manejo de hipertensión pulmonar**: incluye vasodilatadores y optimización ventilatoria.

ETIOLOGÍA Y FISIOPATOLOGÍA

La insuficiencia respiratoria neonatal puede deberse a diversas condiciones patológicas, cada una con características clínicas y fisiopatológicas específicas. Estas incluyen alteraciones en la producción de surfactante, anomalías estructurales pulmonares, infecciones congénitas y trastornos circulatorios.

SÍNDROME DE DIFICULTAD RESPIRATORIA NEONATAL

El SDR es causado por un déficit de surfactante pulmonar, lo que genera colapso alveolar, hipoxemia y acidosis. Su incidencia es mayor en prematuros y su manejo incluye la administración de surfactante exógeno y soporte ventilatorio. La administración temprana de surfactante ha reducido significativamente la morbilidad y la mortalidad asociadas a esta condición. Esta entidad se ampliará con detalle en el apartado específico *Patología respiratoria*).

TAQUIPNEA TRANSITORIA DEL RECIÉN NACIDO

Conocida también como «pulmón húmedo» o «maladaptación pulmonar», la taquipnea transitoria del recién nacido (TTRN) es la causa más frecuente de dificultad respiratoria en neonatos a término y prematuros tardíos. Su incidencia es de, aproximadamente, el **7-10 %** de los recién nacidos, y es más común en neonatos a término y prematuros tardíos. Aunque generalmente es un trastorno leve y autolimitado, estudios recientes sugieren que puede estar asociado con un mayor riesgo de desarrollar **sibilancias recurrentes** y **asma** en la infancia.

Fisiopatología

La TTRN por un **retraso en la reabsorción del líquido pulmonar fetal**, lo que lleva a la acumulación de líquido en los espacios intersticiales y alveolares e interfiere en el intercambio gaseoso. Durante la vida fetal, los pulmones secretan líquido hacia los alvéolos, el cual es eliminado principalmente durante el parto gracias a la compresión torácica y la activación de los **canales de sodio epiteliales** en respuesta a la liberación de catecolaminas.

Los factores que pueden alterar este proceso incluyen:

- **Parto por cesárea sin trabajo de parto**: la falta de compresión torácica durante el parto vaginal dificulta la eliminación del líquido pulmonar.
- **Prematuridad**: los neonatos prematuros tienen menor expresión de los canales de sodio epiteliales, lo que retrasa la reabsorción del líquido.
- **Sedación materna**: reduce la liberación de catecolaminas en el neonato, lo que afecta la activación de los canales de sodio epiteliales.
- **Aspiración de líquido amniótico claro**: contribuye a una mayor retención de líquido pulmonar.
- **Inmadurez leve del sistema surfactante**: aunque no es tan grave como en el SDR, puede contribuir a una menor distensibilidad pulmonar.

El resultado final es una disminución de la distensibilidad pulmonar, atrapamiento aéreo alveolar y un patrón respiratorio acelerado, con un aumento del esfuerzo respiratorio y mayor consumo de oxígeno.

Clínica

La TTRN se caracteriza por:

- **Dificultad respiratoria temprana**, que puede presentarse desde el nacimiento o en las primeras 2 horas de vida.
- **Taquipnea marcada**, con frecuencias respiratorias de 100-120 respiraciones por minuto.
- **Quejido y retracciones de leves a moderadas**, aunque menos pronunciadas que en el SDR.
- **Cianosis leve transitoria**, que mejora con oxigenoterapia.

El cuadro clínico suele agravarse en las primeras 6-8 horas, se estabiliza entre las 12 y las 14 horas y luego suele resolverse progresivamente en 48-72 horas. Si los síntomas persisten más allá de este tiempo, se debe revaluar el diagnóstico y considerar otras entidades como la aspiración meconial y la neumonía congénita.

Diagnóstico

El diagnóstico de la TTRN es clínico y se basa en la historia perinatal y en los hallazgos clínicos. Sin embargo, es necesario descartar otras patologías mediante pruebas complementarias:

- **Radiografía de tórax**: puede mostrar hiperinsuflación pulmonar, engrosamiento de las cisuras interlobares y un refuerzo de la trama broncovascular hiliar, lo que refleja la presencia de líquido intersticial y alveolar (**Fig. 91-1**).
- **Gases arteriales**: generalmente muestran una leve hipoxemia con $PaCO_2$ normal o ligeramente elevada.
- **Marcadores infecciosos (hemograma, proteína C reactiva)**: se deben realizar para descartar sepsis y neumonía perinatal.
- **Ecografía pulmonar**: es una herramienta novedosa y precisa para evaluar la aeración pulmonar. En la TTRN, se observa un patrón heterogéneo con zonas de aireación normal (líneas A) y zonas con patrón intersticial (líneas B), sin consolidaciones.

Tratamiento

Dado que la TTRN es un proceso autolimitado, el tratamiento es principalmente de soporte:

- **Oxigenoterapia**: para mantener saturaciones de oxígeno superiores al 90 %.

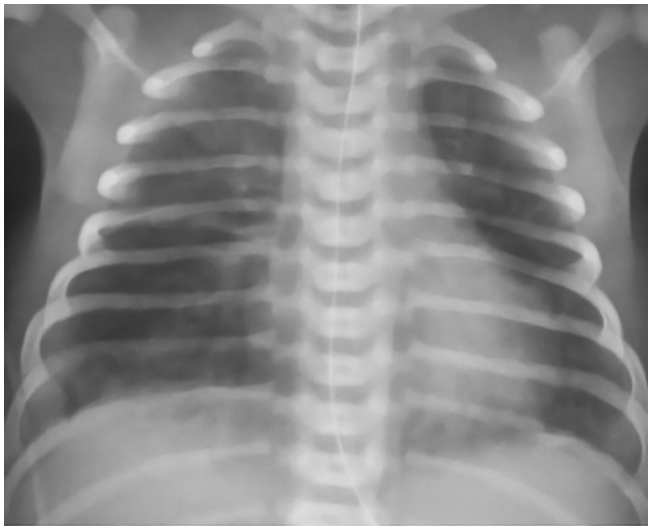

Figura 91-1. Radiografía de tórax con presencia de líquido intersticial y alveolar.

- **Soporte ventilatorio no invasivo**: en neonatos con taquipnea intensa, la CPAP nasal puede ayudar a mejorar la oxigenación y a facilitar la eliminación del líquido pulmonar. También previene el colapso alveolar y mejora la relación aire/líquido.
- **Fluidos y nutrición adecuada**: se debe evitar la sobrehidratación para no exacerbar el edema pulmonar.
- **Monitorización continua**: para detectar cualquier signo de deterioro clínico.

El uso de diuréticos como la furosemida no ha demostrado beneficios en el curso clínico de la TTRN y no se recomienda su uso de manera sistemática.

Pronóstico

La evolución de la TTRN es favorable en la mayoría de los casos, con resolución completa en un período de 3 a 5 días. Sin embargo, en algunos estudios se ha observado mayor incidencia de sibilancias recidivantes en la infancia en niños con antecedente de TTRN, lo que sugiere que este trastorno puede estar asociado con una predisposición a enfermedades respiratorias crónicas.

ASPIRACIÓN DE MECONIO

El síndrome de aspiración meconial (SAM) ocurre cuando el neonato inhala líquido amniótico teñido de meconio, habitualmente intraútero previo al parto o durante este, de forma que el meconio impregna el interior alveolar. Su incidencia es del 1-2 ‰ nacidos vivos en Europa. Representa, aproximadamente, el 3 % de los casos de dificultad respiratoria neonatal y su frecuencia ha disminuido con la mejora en la atención obstétrica y los cuidados neonatales inmediatos. Es importante recalcar que no todos los recién nacidos con líquido amniótico meconial van a presentar este síndrome. De hecho, estudios recientes han identificado que su incidencia oscila entre el 2 % y el 10 % de los neonatos con líquido amniótico meconial.

Etiología

El SAM afecta predominantemente a neonatos a término o postérmino y es excepcional en prematuros. La presencia de líquido amniótico meconial en un neonato prematuro suele estar asociada a infecciones congénitas como listeriosis o episodios previos de hipoxia intrauterina.

Los factores predisponentes incluyen condiciones que favorecen la hipoxia perinatal crónica, mientras que los desencadenantes se asocian con episodios de hipoxia aguda intraparto. La hipoxia intrauterina provoca la liberación de CO_2 y la activación de los movimientos respiratorios fetales, lo que favorece la inhalación de meconio y su dispersión en el tracto respiratorio.

Fisiopatología

Las alteraciones pulmonares en el SAM se deben a varios mecanismos:

- **Obstrucción mecánica de la vía aérea**:
  - Si la obstrucción es completa, se producen atelectasias regionales con alteración de la ventilación/perfusión y aumento de la resistencia vascular pulmonar, lo que puede provocar persistencia de la circulación fetal.
  - Si la obstrucción es parcial, en algunas ocasiones el meconio puede actuar ejerciendo un mecanismo valvular, lo que permite la entrada de aire pero dificulta su salida, lo que lleva al atrapamiento aéreo y a complicaciones como enfisema intersticial y neumotórax.

    En muchas ocasiones, la obstrucción mecánica se produce por un mecanismo mixto entre los dos procesos anteriores.
- **Neumonitis química**: el meconio genera inflamación y daño alveolar que desembocan en edema pulmonar, inhibe la función del surfactante y predispone a atelectasias y cortocircuito intrapulmonar, por lo que se agrava la hipoxemia.
- **Infección secundaria**: aunque el meconio es estéril al ser expulsado, su alto contenido en mucopolisacáridos lo convierte en un medio propicio para el crecimiento bacteriano, lo que favorece infecciones respiratorias, especialmente por *Escherichia coli*.

Clínica

El SAM se presenta en neonatos con antecedentes de hipoxia y líquido amniótico meconial, y se observan con frecuencia durante la reanimación signos de impregnación meconial en la piel, uñas, cabello y cordón umbilical.

Los síntomas incluyen:

- Dificultad respiratoria intensa con taquipnea y retracciones intercostales importantes.
- Quejido y espiración prolongada.
- Cianosis persistente e hipoxemia recidivante.
- Tórax en tonel debido al atrapamiento aéreo.

Los casos graves pueden evolucionar a hipertensión pulmonar persistente, con cortocircuito de derecha a izquierda e hipoxemia grave.

Diagnóstico

El diagnóstico se caracteriza por:

- **Historia clínica y exploración física**: antecedentes de hipoxia intraparto y presencia de meconio en la tráquea o en el líquido amniótico.
- **Radiografía de tórax**: patrón característico en «panal de abeja» con áreas de hiperinsuflación y condensaciones alveolares difusas (**Fig. 91-2**).
- **Gases arteriales**: hipoxemia grave con acidosis mixta.

Prevención

La prevención del SAM comienza con un adecuado manejo prenatal e intraparto. Las medidas incluyen:

- Vigilancia fetal: monitorización estrecha del bienestar fetal durante el trabajo de parto, especialmente en casos de líquido amniótico meconial, para detectar signos de hipoxia fetal.
- Reducción de la hipoxia crónica: control de condiciones maternas como la hipertensión, la diabetes y las infecciones, que pueden predisponer a la liberación de meconio intraútero.

Tratamiento

El manejo del SAM se basa en el soporte respiratorio y en el tratamiento de las complicaciones asociadas. Las estrategias incluyen:

- Manejo inicial:
  - **Neonatos vigorosos**: en neonatos con buen tono muscular, frecuencia cardíaca > 100 lat/min y llanto vigoroso, **no se recomienda la aspiración traqueal sistemática**. Las guías actuales, como las de la **American Academy of Pediatrics (AAP)** y del **International Liaison Committee on Resuscitation (ILCOR),** respaldan esta práctica, ya que no se ha demostrado que reduzca la incidencia de SAM.
  - **Neonatos no vigorosos**: en neonatos con tono muscular reducido, bradicardia o ausencia de llanto, la **prioridad es la ventilación efectiva**. La aspiración traqueal **no debe retrasar el inicio de la ventilación con presión positiva**. Sin embargo, si hay **evidencia clara de obstrucción de la vía aérea por meconio** (p. ej., meconio espeso en la tráquea), puede considerarse la aspiración antes de ventilar.
- **Soporte ventilatorio**:
  - CPAP nasal: en casos leves, se puede utilizar CPAP con presiones de 4-7 cmH_2O para mejorar la oxigenación y evitar el colapso alveolar.
  - Ventilación mecánica: en casos graves, se recomienda la ventilación mecánica con volúmenes corrientes bajos y presiones moderadas para evitar el barotrauma y el volutrauma.
  - Ventilación de alta frecuencia: en neonatos con insuficiencia respiratoria refractaria, la ventilación de alta frecuencia puede ser una opción.
  - Óxido nítrico inhalado: en casos de hipertensión pulmonar persistente del recién nacido, el óxido nítrico inhalado puede mejorar la oxigenación y reducir la necesidad de oxigenación por membrana extracorpórea (ECMO).
  - Administración de surfactante: el surfactante exógeno ha demostrado ser beneficioso en neonatos con SAM, especialmente en aquellos con afectación pulmonar extensa. Ayuda a reducir la tensión superficial alveolar, mejora la distensibilidad pulmonar y puede disminuir la necesidad de ECMO.
  - ECMO: en los casos más graves, cuando la ventilación convencional y el óxido nítrico inhalado no son suficientes, la ECMO puede ser una opción de rescate para mantener la oxigenación y permitir la recuperación pulmonar.
- **Antibióticos empíricos**: solo en presencia de signos de infección. Hay que recordar que la sola presencia de SAM es suficiente para aumentar los reactantes de fase aguda en la analítica, por lo que deben interpretarse con cautela antes de iniciar antibioticoterapia solo por ese motivo.

Figura 91-2. Patrón en «panal de abeja».

Pronóstico

El pronóstico depende de la gravedad del cuadro clínico y de la presencia de hipertensión pulmonar persistente. La morbilidad a largo plazo puede incluir displasia broncopulmonar y daño neurológico si ha habido asfixia grave. La mortalidad estimada es del 1,2 % en países desarrollados.

HIPERTENSIÓN PULMONAR PERSISTENTE DEL RECIÉN NACIDO

La hipertensión pulmonar persistente del recién nacido se debe a un fallo en la caída de la resistencia vascular pulmonar, por lo que se produce un cortocircuito de derecha a izquierda. El manejo incluye oxigenoterapia, óxido nítrico inhalado y, en casos graves, ECMO. Se asocia a diversas patologías, como el SDR, la aspiración de meconio y la sepsis neonatal. Esta

entidad se ampliará con detalle en el **tema 93** Hipertensión pulmonar persistente neonatal.

NEUMONÍA CONGÉNITA

La neumonía congénita se define como una infección pulmonar presente al nacer o que se manifiesta en las primeras horas de vida como resultado de la exposición intrauterina a microorganismos patógenos. Se trata de una entidad clínica de difícil diagnóstico debido a la superposición de sus manifestaciones con otras patologías respiratorias neonatales. Su incidencia varía según el entorno clínico y la población afectada, con mayor prevalencia en neonatos prematuros y aquellos expuestos a factores de riesgo perinatales como corioamnionitis, rotura prematura de membranas y parto pretérmino.

Etiología y patogenia

Los agentes causales de la neumonía congénita incluyen bacterias, virus y hongos. Entre las infecciones bacterianas más frecuentes se encuentran *Streptococcus agalactiae* (estreptococo del grupo B), *E. coli*, *Listeria monocytogenes* y *Ureaplasma urealyticum*. Los virus como el citomegalovirus, el herpes simple y adenovirus también pueden ser responsables, así como hongos del género *Candida* en neonatos inmunocomprometidos.

La transmisión de estos patógenos ocurre a través de dos principales mecanismos: la vía hematógena transplacentaria y la aspiración de líquido amniótico infectado. En el primer caso, la infección puede ser consecuencia de una bacteriemia materna que alcanza la circulación fetal. En el segundo mecanismo, el feto inhala microorganismos presentes en el líquido amniótico contaminado, lo que puede ocurrir en casos de corioamnionitis materna o rotura prolongada de membranas.

Manifestaciones clínicas

El cuadro clínico de la neumonía congénita es inespecífico y se superpone otros trastornos respiratorios neonatales. Los síntomas más comunes incluyen taquipnea (> 60 respiraciones por minuto), retracciones intercostales, quejido respiratorio, cianosis y disminución de la saturación de oxígeno. Algunos neonatos pueden presentar signos sistémicos como letargo, hipotonía, dificultad para la alimentación e inestabilidad térmica. En casos graves, puede haber insuficiencia respiratoria con necesidad de soporte ventilatorio.

Diagnóstico

El diagnóstico de neumonía congénita es un reto debido a la dificultad para obtener muestras pulmonares en neonatos. Se basa en una combinación de hallazgos clínicos, radiográficos y de laboratorio. La radiografía de tórax puede mostrar opacidades difusas, consolidación o patrón reticulogranular, aunque estos hallazgos también se observan en otras enfermedades respiratorias neonatales. Los biomarcadores inflamatorios, como la proteína C reactiva y el recuento de leucocitos, pueden ser útiles pero no son específicos. La identificación del agente causal se realiza mediante hemocultivos, cultivos de aspirado traqueal, reacción en cadena de la polimerasa y serología en casos de infecciones virales o atípicas.

Tratamiento

El tratamiento de la neumonía congénita depende del agente causal y del estado clínico del neonato. En casos de sospecha de infección bacteriana, se administra antibioticoterapia empírica con ampicilina y un aminoglucósido, como gentamicina, hasta obtener resultados microbiológicos. Si se confirma una infección por *L. monocytogenes*, se recomienda el uso de ampicilina con gentamicina. Para infecciones virales, como el herpes simple, el tratamiento de elección es el aciclovir intravenoso. En casos graves, el soporte ventilatorio y el tratamiento de oxigenación pueden ser necesarios.

Prevención

La prevención de la neumonía congénita incluye medidas prenatales y perinatales. La detección y el tratamiento de la infección materna por estreptococo del grupo B mediante la administración de antibióticos intraparto ha demostrado reducir significativamente la incidencia de infección neonatal. Asimismo, el control adecuado de la corioamnionitis y la minimización de la rotura prematura de membranas contribuyen a la reducción del riesgo. En el caso de infecciones virales como citomegalovirus y herpes simple, la vigilancia prenatal y la administración de tratamientos antivirales en gestantes con alto riesgo pueden ser estrategias preventivas eficaces.

En conclusión, la neumonía congénita es una entidad clínica relevante en la morbilidad neonatal, cuya detección precoz y manejo adecuado son fundamentales para mejorar los desenlaces en los neonatos afectados.

MALFORMACIONES PULMONARES

Las malformaciones pulmonares congénitas (MPC) comprenden un espectro de anomalías del desarrollo pulmonar entre las cuales destacan la malformación congénita de la vía aérea pulmonar, el secuestro broncopulmonar, la atresia bronquial, el quiste broncogénico y el enfisema lobar congénito. Con el avance de la ecografía prenatal, se ha observado que la prevalencia de estas alteraciones es mayor de lo previamente estimado, lo que plantea nuevos desafíos diagnósticos y terapéuticos. Este apartado se desarrollará con más profundidad en el **tema 92** Malformaciones pulmonares y hernia diafragmática.

Etiología y patogenia

Las MPC resultan de alteraciones en la morfogénesis pulmonar durante el desarrollo embrionario, probablemente mediadas por desequilibrios en las vías de señalización epiteliomesenquimatosas. Factores como la sobreexpresión del factor de crecimiento de fibroblastos 10 y la desregulación de la vía de Notch pueden contribuir a la formación de estructuras quísticas en el parénquima pulmonar.

Entre las MPC, la malformación congénita de la vía aérea pulmonar es la más común y se caracteriza por la prolifera-

ción y la dilatación anormal de bronquiolos terminales, con ausencia de alvéolos funcionales. Esta condición se subclasifica en cinco tipos según la clasificación histológica de Stocker.

Diagnóstico prenatal y posnatal

Las MPC pueden detectarse mediante ecografía prenatal desde las 20 semanas de gestación. El coeficiente de volumen de la malformación pulmonar congénita se usa para predecir la evolución prenatal y el riesgo de complicaciones como la hidropesía fetal. Si es > 1,6 se asocia al 80 % de riesgo de hidropesía, mientras que valores < 1,6 suelen indicar una evolución más benigna.

Tras el nacimiento, la confirmación del diagnóstico se realiza mediante tomografía computarizada de alta resolución. En neonatos sintomáticos, los signos clínicos incluyen dificultad respiratoria, cianosis y mediastino desplazado. Los lactantes asintomáticos pueden presentar infecciones respiratorias recurrentes o retraso en el crecimiento pulmonar.

Manejo y tratamiento

El tratamiento de las MPC depende de la sintomatología y del riesgo de complicaciones. Los neonatos sintomáticos requieren resección quirúrgica temprana, mientras que en los casos asintomáticos la estrategia es más controvertida. Algunos autores abogan por la extirpación profiláctica debido al riesgo de infecciones recurrentes y posible degeneración maligna, mientras que otros proponen vigilancia activa con seguimiento clínico y radiológico.

Las opciones quirúrgicas incluyen la lobectomía y la segmentectomía. La lobectomía es el procedimiento de elección en la mayoría de los casos, ya que garantiza la extirpación completa de la lesión y minimiza el riesgo de recidiva. Sin embargo, en pacientes con lesiones focales bien delimitadas, la segmentectomía se considera una alternativa viable para preservar tejido pulmonar funcional.

Pronóstico y seguimiento

El pronóstico de las MPC suele ser favorable tras la resección quirúrgica, con una función pulmonar posoperatoria comparable a la de niños sanos. Sin embargo, algunos pacientes pueden desarrollar alteraciones funcionales leves, como déficit ventilatorio restrictivo. En casos de manejo conservador, se recomienda seguimiento periódico con evaluaciones clínicas y estudios de imagen para detectar posibles complicaciones tardías, incluyendo malignidad.

En conclusión, las MPC representan un grupo heterogéneo de anomalías pulmonares congénitas con diversas implicaciones clínicas. El avance en las técnicas de imagen y la mejora en los abordajes quirúrgicos han optimizado su manejo, aunque persisten controversias en la estrategia terapéutica ideal para los casos asintomáticos.

SÍNDROME DE FUGA AÉREA O AIRE ECTÓPICO

El **síndrome de fuga aérea** o **aire ectópico** ocurre cuando el aire escapa desde el alvéolo hacia zonas extraalveolares en las que normalmente no está presente. Dependiendo de la localización, se distinguen varias entidades: enfisema intersticial, neumomediastino, neumotórax, enfisema subcutáneo, neumopericardio e, incluso, neumoperitoneo. La fuga aérea es más frecuente en el período neonatal, con mayor incidencia a menor edad gestacional y depende de la patología pulmonar de base como el SAM, la hipoplasia pulmonar y la neumonía. Se estima que el **1-2 % de los recién nacidos a término normales** pueden presentar neumotórax, mientras que en neonatos con peso inferior a **1.500 gramos** la incidencia asciende al **4-6 %**. Por otro lado, la incidencia de neumomediastino espontáneo en recién nacidos sintomáticos se ha reportado en **2,5 ‰ nacidos vivos**, aunque muchos casos permanecen sin diagnóstico debido a su carácter asintomático.

El aire ectópico se produce cuando la **sobredistensión alveolar** provoca la rotura del alvéolo y la liberación de aire en los espacios perivascular, pleural o mediastínico. Las rutas de diseminación del aire se resumen en la **tabla 91-1**.

En los **recién nacidos pretérmino**, el tejido conectivo perivascular es más abundante y menos disecable, lo que favorece el atrapamiento de aire en el espacio perivascular y el desarrollo enfisema intersticial. La sobredistensión alveolar puede ocurrir en presencia de ventilación alveolar desigual o por atrapamiento aéreo, que se podría observar en distintos escenarios: respiración espontánea muy vigorosa al nacer (más frecuente en recién nacidos a término), reanimación agresiva, ventilación mecánica con altas presiones y volúmenes o un mecanismo valvular en la vía aérea que impide la salida del aire.

NEUMOTÓRAX

El neumotórax se define como la presencia de aire en la cavidad pleural, lo que puede comprometer la función pulmonar del recién nacido, con riesgo de **compromiso respiratorio y hemodinámico**. La incidencia general del neumotórax neonatal ha disminuido en las últimas décadas gracias al uso de surfactante y de estrategias de ventilación más protectoras. Las cifras varían según la patología pulmonar subyacente, con cifras históricas del 4 % en neonatos con enfermedad pulmonar, alrededor del 16 % en aquellos que reciben soporte con CPAP y hasta el 36 % en ventilación mecánica. El 1 % de los neonatos pueden desarrollar esta complicación, pero solo el 10 % de los casos son sintomáticos y estudios recientes en recién nacidos a término reflejan una prevalencia de neumotórax sintomático de solo 0,02-0,1 %.

Tabla 91-1. Rutas de diseminación del aire en la fuga aérea

Ruta de diseminación del aire	Condición resultante
Vía perivascular (progresión hacia el hilio pulmonar)	Neumotórax mediastínico
Espacio pleural	Neumotórax
Espacio pericárdico	Neumopericardio
Tejido subcutáneo	Enfisema subcutáneo
Espacio peritoneal	Neumoperitoneo

Clínica

Los neumotórax pequeños pueden ser **asintomáticos** y pasar desapercibidos. Hoy en día, gracias a los avances en el uso de la ecografía pulmonar a pie de cama, se realizan diagnósticos en pacientes asintomáticos que antes quedaban infradiagnosticados. Cuando el neumotórax es moderado o grande, los signos clínicos incluyen:

- **Signos respiratorios**: hiperinsuflación del hemitórax afectado con respecto al contralateral, taquipnea, quejido, retracciones intercostales y cianosis.
- **Exploración física**: disminución o ausencia de murmullo vesicular en el hemitórax afectado, hiperresonancia a la percusión y desplazamiento de los tonos cardíacos al lado contralateral.
- **Complicaciones**: un neumotórax a tensión puede causar aumento de la presión intratorácica, disminución del retorno venoso, hipotensión por disminución del gasto cardíaco, bradicardia y distensión abdominal por desplazamiento del diafragma.

Diagnóstico

Debe sospecharse neumotórax en cualquier recién nacido con deterioro respiratorio brusco, especialmente en aquellos con soporte respiratorio con ventilación mecánica invasiva. Los métodos diagnósticos incluyen:

- **Transiluminación torácica**: útil en prematuros, pero menos fiable en recién nacidos a término debido al grosor de la pared torácica. Puede revelar una colección anormal de aire, pero puede no detectarse si hay enfisema intersticial y no siempre es fácil técnicamente.
- **Radiografía de tórax** (*gold standard*): muestra una colección de aire (área hipodensa) sin estructuras vasculares en el hemitórax afectado. En recién nacidos en decúbito supino, el aire se acumula en la parte anterior. Si el neumotórax es pequeño, se aprecia una diferencia en la radiolucencia entre los dos pulmones. Si hay dudas, se puede comprobar colocando al paciente en decúbito lateral para desplazar la cámara de aire. Si el neumotórax es grande y está a tensión, hay desviación del mediastino, de la tráquea y del corazón al hemitórax contralateral, aplanamiento del diafragma y colapso del pulmón contralateral. Esta prueba debe realizarse siempre, de manera ideal antes de iniciar cualquier maniobra terapéutica sobre el paciente a menos que la situación clínica no lo permita (**Fig. 91-3**).
- **Ecografía pulmonar**: tiene una sensibilidad y una especificidad comparables a la radiografía y permite un diagnóstico más rápido. Se caracteriza por ausencia de deslizamiento pulmonar, presencia de líneas A y, en casos específicos, el «punto pulmonar», que confirma el neumotórax.

Manejo

El tratamiento habitual consiste en la evacuación del aire acumulado, pero el abordaje depende de la gravedad del neumotórax. Las indicaciones y los procedimientos quedan reflejados en la **tabla 91-2**.

Estudios recientes sugieren que la aspiración con aguja puede evitar la necesidad de un drenaje torácico en algunos casos. En pacientes ventilados la estrategia debe ser minimizar la presión media en la vía aérea, disminuyendo la sobredistensión alveolar para evitar el volutrauma y empleando tiempo inspiratorio adecuado. En algunos casos que no precisan mucha asistencia puede ocurrir resolución espontánea sin colocación de drenaje.

Prevención

Las estrategias clave para la prevención del neumotórax y otras fugas aéreas incluyen:

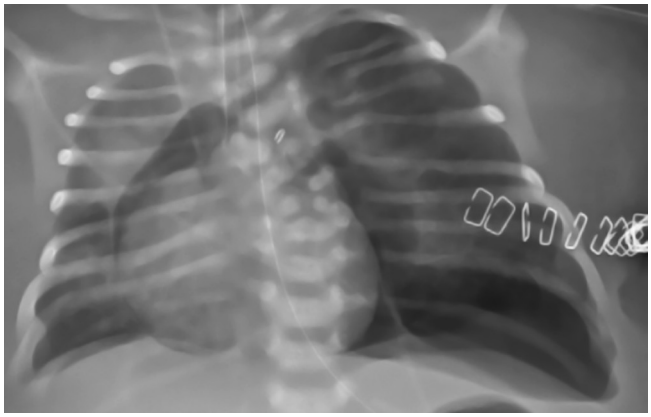

Figura 91-3. Neumotórax.

Tabla 91-2. Manejo del neumotórax en recién nacidos

Tratamiento	Indicaciones	Procedimiento
Manejo conservador	• Sin dificultad respiratoria • Sin necesidad de soporte ventilatorio	Monitorización clínica. Resolución en 24-48 h sin intervención. **No** se ha demostrado beneficio de concentraciones elevadas de O_2
Toracocentesis	• Primera elección* • Neumotórax sintomático sin tensión	• Inserción de catéter de 18-20 G en el segundo espacio intercostal, línea medioclavicular • Aspiración con jeringa o conexión a sistema bajo agua
Drenaje pleural	• Neumotórax a tensión • Paciente ventilado con compromiso respiratorio	• Inserción de tubo en el cuarto-sexto espacio intercostal, línea media axilar • Conexión a sello de agua ± aspiración de 10-15 cmH_2O
Opciones de drenaje: los catéteres *pigtail* presentan menos complicaciones que los drenajes convencionales torácicos rectos		

* Estudios recientes sugieren que la aspiración con aguja puede evitar la necesidad de un drenaje torácico en algunos casos.

- Reanimación cuidadosa en sala de partos: control de presión y presión positiva telespiratoria adecuada.
- Ventilación mecánica protectora: adecuado reclutamiento pulmonar sin producir hiperdistensión (presión positiva telespiratoria óptima), volúmenes corriente ajustados para adecuado intercambio gaseoso sin provocar taquipnea y atención a las asincronías entre el paciente y el respirador.
- Uso de CPAP con precaución: el CPAP en la sala de partos puede aumentar el riesgo de neumotórax si no se administra adecuadamente y se administran presiones muy altas.
- Ventilación con volumen objetivo o programado: reduce el riesgo de fuga aérea en comparación con la ventilación sin estas modalidades.
- Administración de surfactante mediante técnicas mínimamente invasivas o, en su defecto, con extubación rápida a CPAP.
- No hay evidencia de que la ventilación de alta frecuencia oscilatoria prevenga el síndrome de fuga aérea. No obstante, en situaciones con fuga elevada a través de fístula broncopleural, se ha comprobado que el empleo de ventilación por chorro de alta frecuencia comparando con ventilación mecánica puede mejorar la fuga del aire y reducir la necesidad de drenaje torácico.

NEUMOTÓRAX MEDIASTÍNICO Y NEUMOMEDIASTINO

Los términos **neumotórax mediastínico** y **neumomediastino** suelen usarse indistintamente. Aunque los dos se producen por **rotura alveolar**, la literatura médica hace una distinción conceptual importante entre ambos en función de la dirección de la disección de los tejidos por el aire acumulado (**Tabla 91-3**).

El neumomediastino es la **tercera causa más frecuente de fuga aérea neonatal**, precedido por el **enfisema intersticial pulmonar** y el **neumotórax**. Su incidencia aumenta a menor edad gestacional y está estrechamente relacionada con patologías pulmonares como el **SAM**, la **enfermedad de membrana hialina** y la **neumonía**.

Clínica

La mayoría de los neumomediastinos neonatales son **asintomáticos** y se diagnostican incidentalmente en radiografías de tórax realizadas por otras razones. Sin embargo, cuando el volumen de aire es considerable, pueden presentarse signos clínicos como dificultad respiratoria, taquipnea y cianosis. Habitualmente, se sospecha en la exploración sistemática de recién nacidos que presentan tonos cardíacos débiles.

Diagnóstico

El diagnóstico definitivo se hace mediante radiografía de tórax; se visualiza una lengüeta de aire adyacente a la silueta cardíaca. En ocasiones, la disección del timo por el aire levantándolo da la imagen típica de vela de un barco y, en otras ocasiones, se aprecia el **signo del diafragma continuo**, en el que el aire separa el corazón del diafragma, por lo que se puede visualizar la línea diafragmática en toda su extensión. Se puede confirmar con una radiografía lateral como una zona radiolucente retroesternal o en el mediastino superior.

Manejo

Por lo general, se resuelve de forma espontánea y no precisa tratamiento específico. Puede ser más difícil de manejar si se asocia con la presencia de aire ectópico en otras localizaciones en el contexto de patología pulmonar grave. Si se produjera neumomediastino a tensión con compromiso hemodinámico, podría plantearse el drenaje con aguja dirigida por ecografía.

ENFISEMA INTERSTICIAL

El enfisema intersticial consiste en la presencia de aire «atrapado» en el tejido perivascular del pulmón. Esto condiciona disminución de la distensibilidad pulmonar, sobredistensión y compresión de la vía aérea con aumento de las resistencias.

Clínica

El enfisema intersticial empieza a aparecer en recién nacidos habitualmente prematuros, que reciben ventilación mecánica, en torno a las 96 horas de vida. Puede ser unilateral o bilateral, y condiciona hipoxemia y acidosis respiratoria con necesidad de incremento de las necesidades de ventilación mecánica. Este incremento puede condicionar mayor sobredistensión con empeoramiento de la clínica. La sobredistensión puede comprimir el lecho vascular pulmonar, por lo que disminuye el retorno venoso y, con ello, el gasto cardíaco. Favorece, además, el desarrollo de neumotórax.

Tabla 91-3. Diagnóstico diferencial entre neumotórax mediastínico y neumomediastino

Característica	Neumotórax mediastínico	Neumomediastino
Definición	• Variante de neumotórax • El aire libre en la pleura se desplaza hacia el mediastino	• Acumulación de aire en el mediastino sin neumotórax • La disrupción alveolar provoca escape de aire a lo largo de la vaina broncovascular
Mecanismo fisiopatológico	• Disección del aire hacia el mediastino **desde la cavidad pleural** • Puede progresar a neumomediastino o neumotórax a tensión	• Disección del aire **directamente hacia el mediastino** sin afectar la cavidad pleural • Partos traumáticos, ventilación mecánica o síndrome de aspiración meconial
Imagen radiológica	Radiolucencia en el mediastino con posible colapso pulmonar y desplazamiento mediastínico	• Signo de la **«vela de barco»** • Lengüeta de aire alrededor del corazón

Diagnóstico

El diagnóstico se hace mediante radiografía. El aire intersticial puede verse como pequeñas burbujas (1-4 mm) o como líneas claras que dibujan el tejido conectivo y afecta todo el parénquima. En algunas ocasiones el enfisema intersticial puede acompañarse de neumotórax, dado que sus factores causales son los mismos (**Fig. 91-4**).

Tratamiento

No hay un tratamiento específico para el enfisema intersticial y, además, su manejo no es sencillo. Lo primero sería evitar su aparición con estrategias ventilatorias de protección pulmonar, tiempos inspiratorios cortos y ventilación con volumen control, pues han demostrado disminuir su aparición. En algunos casos la ventilación de alta frecuencia oscilatoria con estrategia de normovolumen puede contribuir a su mejora. En caso de enfisema intersticial unilateral, se debe colocar al paciente sobre el pulmón afectado, disminuir el pico de presión inspiratorio el tiempo inspiratorio, lo que favorece la ventilación del sano y disminuye la del afectado. En casos graves, puede ser necesaria la intubación selectiva del pulmón sano o el colapso bronquial del afectado con un catéter con balón.

SÍNDROME DE DIFICULTAD RESPIRATORIA AGUDA EN EL RECIÉN NACIDO

El síndrome de dificultad respiratoria aguda (SDRA) en neonatos es una entidad recientemente reconocida y definida que comparte similitudes fisiopatológicas con el SDRA en adultos y niños mayores, pero con particularidades propias del período neonatal.

Históricamente, el SDRA en neonatos ha sido subdiagnosticado, ya que las definiciones previas de SDRA (como la de Berlín para adultos y la de Pediatric Acute Lung Injury Consensus Conference para niños) excluían a los recién nacidos debido a la presencia de patologías respiratorias propias de esta etapa, como el síndrome de dificultad respiratoria, la taquipnea transitoria del recién nacido y el síndrome de aspiración meconial, explicados anteriormente.

Para abordar esta laguna, en 2017 se estableció la «definición de Montreux» como el primer consenso formal sobre SDRA neonatal. Esta definición fue desarrollada por expertos internacionales y avalada por la European Society for Paediatric and Neonatal Intensive Care y la European Society for Paediatric Research.

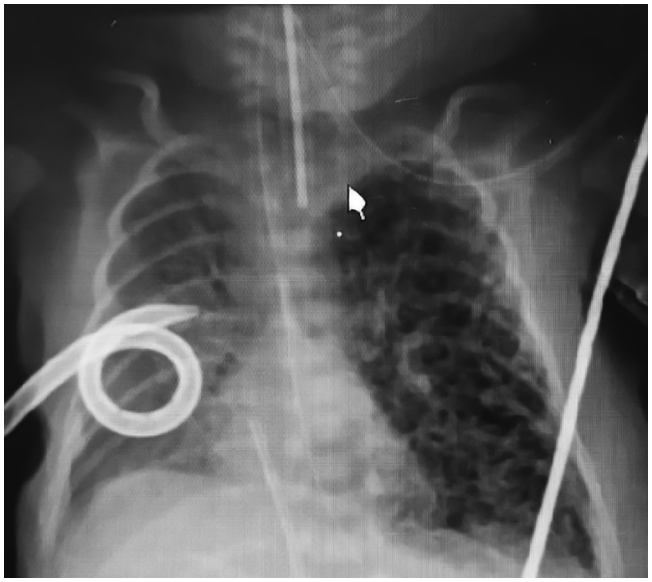

Figura 91-4. Enfisema intersticial.

Definición y criterios diagnósticos

El SDRA neonatal se caracteriza por una insuficiencia respiratoria hipoxémica causada por edema pulmonar de origen no cardiogénico, con pérdida de la distensibilidad pulmonar y un patrón radiológico de «pulmón blanco».

La **definición de Montreux** establece cinco criterios diagnósticos:

- Inicio agudo: dentro de los primeros 7 días del episodio desencadenante.
- Presencia de factores de riesgo: infección, neumonía congénita, aspiración meconial, asfixia perinatal, sepsis, etcétera.
- Hallazgos radiológicos: opacidades bilaterales difusas en la radiografía de tórax (pulmón blanco).
- Exclusión de origen cardiogénico: se debe descartar insuficiencia cardíaca congestiva.
- Criterios de oxigenación:
  - Índice de oxigenación ≥ 4.
  - Relación saturación periférica de oxígeno (SpO_2)/FiO_2 < 264.

A diferencia del SDRA en adultos, en neonatos deben considerarse factores únicos, como la presencia de hemoglobina fetal, la inmadurez del surfactante y la transición cardiorrespiratoria en el momento del nacimiento.

Fisiopatología

El SDRA neonatal implica una respuesta inflamatoria descontrolada con daño alveolar difuso, disfunción del surfactante y aumento de la permeabilidad capilar, lo que lleva a:

- Colapso alveolar y atelectasia por alteración del surfactante.
- Edema pulmonar por extravasación de líquido al intersticio.
- Pérdida de la distensibilidad pulmonar y aumento del trabajo respiratorio.
- Alteración de la relación ventilación/perfusión, con hipoxemia resistente al oxígeno.

Los mecanismos patogénicos pueden ser directos (infección, aspiración meconial) o indirectos (sepsis, asfixia, inflamación sistémica).

Diagnóstico

El diagnóstico se basa en la combinación de clínica, imágenes y criterios de oxigenación (**Tabla 91-4**). Clínicamente, se comporta como cualquier otra causa de insuficiencia respiratoria

Tabla 91-4. Criterios diagnósticos del síndrome de dificultad respiratoria aguda neonatal

Imágenes	Gasometría y criterios de oxigenación
Radiografía de tórax	**Índice de oxigenación**
Opacidades bilaterales difusas («pulmón blanco»)	≥ 4
Ecografía pulmonar	**Relación SpO_2/FiO_2**
Consolidaciones y patrón de intersticio engrosado	< 264

FiO_2: fracción inspirada de oxígeno; SpO_2: saturación de oxígeno.

neonatal con taquipnea, tiraje, quejido respiratorio e hipoxemia persistente a pesar de oxigenoterapia. Su progresión hace necesario el soporte ventilatorio en alguna de sus modalidades.

Manejo y tratamiento

El tratamiento del SDRA neonatal sigue estrategias protectoras para minimizar el daño pulmonar:

- Soporte ventilatorio:
  - Ventilación mecánica protectora con volumen corriente bajo y presión limitada.
  - Ventilación de alta frecuencia oscilatoria: útil en casos graves para mejorar la oxigenación y reducir el volutrauma.
  - Uso de surfactante exógeno: indicado si hay disfunción importante del surfactante.
- Optimización de la oxigenación:
  - Oxigenoterapia controlada para evitar hiperoxia.
  - Uso de óxido nítrico inhalado: en casos de hipertensión pulmonar asociada.
- Control de la inflamación y soporte hemodinámico:
  - Corticosteroides: su papel sigue en debate; podrían ser útiles en ciertos casos.
  - Manejo hemodinámico y control de líquidos: para evitar sobrecarga hídrica.

Pronóstico y secuelas

El pronóstico del SDRA neonatal depende de la gravedad y de la respuesta al tratamiento. Puede evolucionar a displasia broncopulmonar o requerir oxigenoterapia prolongada.

PUNTOS CLAVE

- La **insuficiencia respiratoria neonatal** es una urgencia médica que requiere un diagnóstico y un tratamiento inmediatos.
- La correcta administración de surfactante y la optimización de las estrategias ventilatorias han mejorado significativamente el pronóstico.
- La identificación temprana de la etiología permite un manejo individualizado y reduce la morbilidad.
- La prevención, en particular mediante el control de la prematuridad y el manejo adecuado del periparto, sigue siendo fundamental para disminuir la incidencia de estas patologías.

BIBLIOGRAFÍA

Abdel-Hady H, Matter M, Hammad TA. Pneumomediastinum in the neonate. Neonatal Netw. 2014;33(2):86-90. doi:10.1891/0730-0832.33.2.86.

Alonso-Ojembarrena A, Gregorio-Hernández R, Raimondi F. Neonatal point-of-care lung ultrasound: what should be known and done out of the NICU? Eur J Pediatr. 2024 Apr;183(4):1555-65. doi: 10.1007/s00431-023-05375-5.

American Academy of Pediatrics (AAP). Neonatal Resuscitation: 2020 American Heart Association Guidelines Update for Cardiopulmonary Resuscitation and Emergency Cardiovascular Care. Pediatrics. 2021;147(Suppl 1):e2020038505D. doi:10.1542/peds.2020-038505D.

Attridge JT, Clark R, Walker MW. Management of air leaks in the newborn. Neonatal Evidence-Based Review 2020;39(2):77-85.

Carnazzo SM, Nasikas S, Comisi FF. Lung Ultrasound in Neonates: A Narrative Review Along With Diagnostic Insights and Early Postnatal Applications. Cureus. 2024 Sep 30;16(9):e70487. doi: 10.7759/cureus.70487.

De Luca D, van Kaam AH, Tingay DG, et al. The Montreux definition of neonatal ARDS: biological and clinical background behind the description of a new entity. Lancet Respir Med. 2017;5:657-66.

Dini G, Ceccarelli S, Celi F, Semeraro CM, Gorello P, Verrotti A. Meconium aspiration syndrome: from pathophysiology to treatment. Ann Med Surg (Lond). 2024 Feb 15;86(4):2023-2031. doi: 10.1097/MS9.0000000000001835.

Desai RK, Yildiz Atar H, Lakshminrusimha S, Ryan RM. Use of surfactant beyond respiratory distress syndrome, what is the evidence? J Perinatol. 2024 Apr;44(4):478-87. doi: 10.1038/s41372-024-01921-7.

Dikou M, Xanthos T, Dimitropoulos I, et al. Routine Tracheal Intubation and Meconium Suctioning in Non-Vigorous Neonates with Meconium-Stained Amniotic Fluid: A Systematic Review and Meta-Analysis. Diagnostics (Basel). 2022;12(4):881. doi:10.3390/diagnostics12040881.

David M, Lamas-Pinheiro R, Henriques-Coelho T. Prenatal and Postnatal Management of Congenital Pulmonary Airway Malformation. Neonatology 2016;110(2):101-15. doi: 10.1159/000440894.

Hooven TA, Polin RA. Pneumonia. Semin Fetal Neonatal Med. 2017 Aug;22(4):206-13. doi: 10.1016/j.siny.2017.03.002.

Iacobelli S. Diuretics in neonatology: a narrative review and update. Minerva Pediatr (Torino). 2024 Aug;76(4):537-544. doi: 10.23736/S2724-5276.23.07224-5.

International Liaison Committee on Resuscitation (ILCOR). 2021 International Consensus on Cardiopulmonary Resuscitation and Emergency Cardiovascular Care Science With Treatment Recommendations. Resuscitation. 2021;161:1-494. doi:10.1016/j.resuscitation.2021.02.003.

Kim SY. Neonatal respiratory distress: recent progress in understanding pathogenesis and treatment outcomes. Korean J Pediatr. 2010;53(1):1-6. Doi: 10.3345/kjp.2010.53.1.1.

Neri C, Sartorius V, De Luca D. Transient tachypnoea: new concepts on the commonest neonatal respiratory disorder. Eur Respir Rev. 2025 Feb 5;34(175):240112. doi: 10.1183/16000617.0112-2024.

Osman A, Halling C, Crume M, Al Tabosh H, Odackal N, Ball MK. Meconium aspiration syndrome: a comprehensive review. J Perinatol. 2023 Oct; 43(10):1211-1221. doi: 10.1038/s41372-023-01708-2.

Rimensberger PC, Davis PG. Acute Neonatal Respiratory Failure. In: Pediatric and Neonatal Mechanical Ventilation.Springer-Verlag Berlin Heidelberg, 2015; p. 1185-94.

Ryu J, Park HJ, Park JH, et al. Positional treatment without mechanical ventilation in a preterm infant with unilateral pulmonary emphysema: a case report. BMC Pediatr. 2019;19(1):341. doi:10.1186/s12887-019-1717-6.

Wong JJ-M, Quek BH, Lee JH. Establishing the entity of neonatal acute respiratory distress syndrome. J Thorac Dis. 2017;9(11):4244-7. doi:10.21037/jtd.2017.10.64.

Yehya N, Thomas NJ. Pediatric acute respiratory distress syndrome: is it different from adult ARDS? J Thorac Dis. 2016;8(5):E635-46. doi:10.21037/jtd.2016.04.26.