Curso online de
Anestesia Locorregional

1.6 Bloqueos interfasciales

S. López Álvarez, L. Sampayo Rodríguez y P. Casas Reza

CONTENIDOS

Objetivos de aprendizaje
Introducción
Bloqueos interfasciales de la región abdominal
- Bloqueo ilioinguinal e iliohipogástrico
- Bloqueo del plano transverso del abdomen
- Bloqueo de la vaina de los rectos
- Bloqueo semilunar
- Bloqueo del cuadrado lumbar

Bloqueos interfasciales de la región torácica
- Bloqueo interpectoral o bloqueo de los nervios pectorales
- Bloqueo de las ramas de los nervios intercostales en la línea media axilar o bloqueo del espacio serrato-intercostal
- Otros bloqueos interfasciales

Bloqueo interfascial para cirugía de cadera: bloqueo del grupo nervioso pericapsular
Complicaciones
Conclusiones
Bibliografía

OBJETIVOS DE APRENDIZAJE

- La anestesia regional guiada por ultrasonidos se ha consolidado como una técnica muy eficaz y segura, pero exige: a) la familiarización de los profesionales con la sonoanatomía; b) obtener los conocimientos necesarios para la realización de los bloqueos más utilizados en la actualidad, y c) saber elegir el bloqueo más adecuado en función del procedimiento y de las características del paciente.
- En esta unidad, se exponen los bloqueos interfasciales (BIF) más utilizados en la práctica clínica habitual. En definitiva, el objetivo es que una vez finalizada la unidad, el alumno tenga los conocimientos suficientes para la realización con éxito de cada uno de los bloqueos que se describen, todo ello sin olvidar su implicación como anestesiólogos para proporcionar una asistencia segura y de calidad utilizando técnicas anestésica y/o analgésicas multimodales e incorporando los BIF como un componente importante dentro de esas estrategias. La herramienta de ultrasonografía ha facilitado su descripción y su rápida expansión y la evidencia científica es alta, con grado de recomendación fuerte para incluirla en la práctica clínica.

INTRODUCCIÓN

En la actualidad los BIF se emplean en un alto número de procedimientos anestésicos tanto en cirugía mayor ambulatoria (CMA) como en cirugía con ingreso. Su amplia difusión y estandarización en estos últimos años ha venido de la mano de la implantación de las técnicas regionales guiadas por ultrasonidos. La eficacia y seguridad de las técnicas ecoguiadas ha permitido aplicar los BIF en la práctica clínica habitual de intervenciones quirúrgicas como son cirugías de la pared abdominal (hernia inguinal, hernia umbilical, eventraciones, cirugías laparoscópicas, etc.), cirugía de la pared torácica (cirugía de mama) y en cirugía de cadera (prótesis cadera, fracturas de proximales de fémur, etc.).

Los BIF son el resultado de inyectar un anestésico local con o sin coadyuvantes en el espacio comprendido entre dos fascias (espacio por el que transcurren paquetes vasculonerviosos). El objetivo es distribuir el volumen de anestésico local en ese espacio y bloquear la transmisión nerviosa correspondiente. En la actualidad, los BIF más empleados son:

- Bloqueos de pared abdominal: bloqueo ilioinguinal e iliohipogástrico, bloqueo del plano transverso del abdomen (*TAP block*), bloqueo semilunar, bloqueo cuadrado lumbar y bloqueo de la vaina de los rectos.
- Bloqueos de la pared torácica: bloqueos interpectorales (PEC I y PEC II), bloqueo de la rama anterior de los nervios intercostales (BCRA) y el bloqueo de las ramas de los nervios intercostales en la línea media axilar (BRILMA).
- Bloqueo interfascial para cirugía de cadera: *PENG block*.

!

Una fascia es una membrana fibrosa de tejido conectivo que envuelve los músculos, vasos, nervios y todos los órganos del cuerpo humano. Son de vital importancia en anestesiología. para la realización de los bloqueos interfasciales.
Por el espacio comprendido entre dos fascias transcurren estructuras nerviosas y vasos; el objetivo cuando se deposita anestésico local en el espacio interfascial es bloquear los nervios que emergen en él.

La introducción de los BIF como técnica anestésico-analgésica es relativamente reciente. Los bloqueos de la pared abdominal han sido realizados desde hace muchos años; inicialmente, Kuppuvelumani et al. en 1993 y Rafi en 2001 describieron la técnica como la distribución de anestésico local en el plano neuromuscular situado entre los músculos oblicuo interno y transverso, a la altura del denominado triángulo de Petit, espacio anatómico formado por el margen del músculo dorsal ancho a nivel posterior, el margen del oblicuo interno a nivel anterior y la cresta ilíaca a nivel inferior**.** Tradicionalmente se utilizaban referencias anatómicas como el triángulo de Petit y la espina ilíaca anterosuperior (EIAS), junto con técnicas a ciegas de pérdida de resistencia *click fascial* o técnica del «doble pop», la cual consistía en introducir la aguja y percibir un primer «pop» al pasar del músculo oblicuo externo al oblicuo interno y un segundo «pop» al pasar del músculo oblicuo interno a la fascia del músculo transverso; en ese momento, se depositaban en este espacio de 20 a 30 mL de anestésico local.

La incorporación de la ultrasonografía como herramienta de trabajo y el conocimiento sonoanatómico fruto del estudio y del trabajo de disección en cadáveres permite de manera sencilla ver la distribución del anestésico por diferentes planos fasciales. No sólo se aumenta la eficacia de los bloqueos, también permite una práctica más segura al poder identificar y evitar lesionar estructuras adyacentes y poder disminuir el volumen de anestésico. Asimismo, permitió describir nuevos bloqueos de la pared abdominal, de la pared torácica y el bloqueo perivascular del grupo nervioso pericapsular (*PENG block*) para cirugía de cadera.

BLOQUEOS INTERFASCIALES DE LA REGIÓN ABDOMINAL

La inervación de la pared abdominal está constituida por los nervios toracoabdominales comprendidos entre el 6º espacio intercostal torácico y el 1er nervio lumbar (Fig. 1.6-1). La porción distal (anterior) del 7º nervio intercostal termina ofreciendo un fascículo alrededor de la apófisis xifoides del esternón; constituye el punto más craneal de la pared abdominal. El 10º nervio intercostal discurre por debajo del margen costal cruzando la pared abdominal y termina alrededor del ombligo, mientras que el 12º nervio intercostal inerva la parte anterolateral de la región inferior del abdomen y área suprapúbica.

El primer nervio lumbar origina los nervios iliohipogástrico e ilioinguinal, que discurren próximos a la EIAS inervando parte del área suprapúbica (iliohipogástrico) y parte de las áreas inguinal y genital (ilioinguinal). Los nervios ilioinguinal e iliohipogástrico son nervios sensitivomotores que forman parte del plexo lumbar. Se originan del ramo anterior del nervio espinal L1 con contribución variable de T12. Emergen por la parte superior del borde lateral del músculo psoas, siguen un trayecto hacia abajo y hacia delante, discurren por la superficie anterior del músculo cuadrado lumbar hasta que perforan el músculo transverso del abdomen y se sitúan en el plano interfascial entre el músculo oblicuo interno y el músculo transverso del abdomen (Fig. 1.6-2).

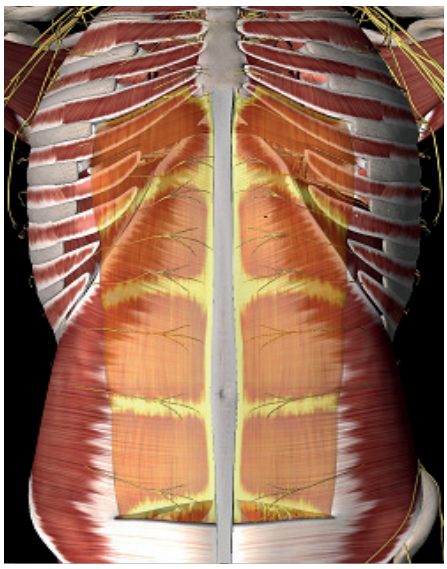

Figura 1.6-1. Esquema anatómico de la inervación de la pared abdominal.

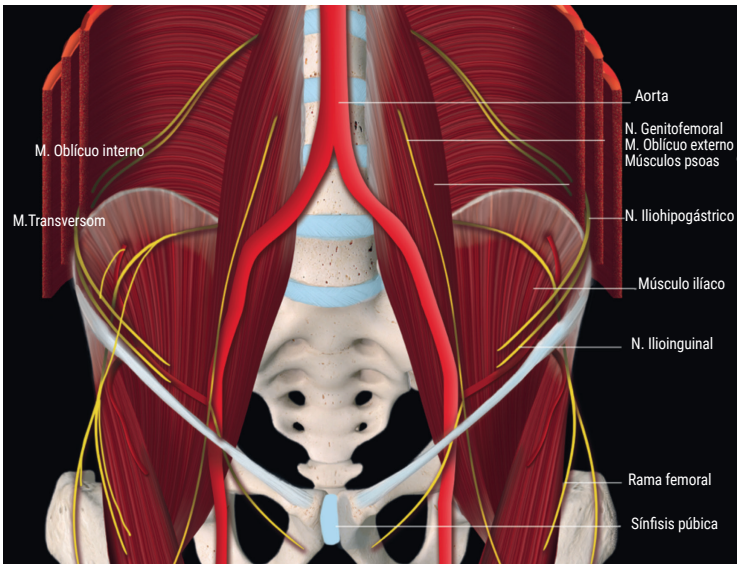

Figura 1.6-2. Esquema anatómico de los nervios ilioinguinal e iliohipogástrico.

El nervio ilioinguinal se encuentra próximo y anteromedial a la cresta ilíaca. Se divide en dos ramas: una abdominal, que inerva la musculatura abdominal inferior, y otra genital, que proporciona inervación: *a)* en el hombre, a la parte superior del escroto, base del pene, parte superior e interna del muslo, y *b)* en la mujer, a los genitales externos.

El nervio iliohipogástrico transcurre por el borde lateral del músculo psoas y se divide en dos ramas: la lateral, que atraviesa el músculo oblicuo externo y proporciona sensibilidad de la parte superolateral del muslo y posterolateral glútea, y la medial, que inerva el abdomen inferior.

Bloqueo ilioinguinal e iliohipogástrico

La principal indicación de este bloqueo es para cirugía abdominal baja, fundamentalmente para cirugía inguinal, orquidopexia y criptorquidia. Como cualquier técnica, su realización puede implicar complicaciones (aunque son muy raras desde la introducción de la ecografía) como bloqueo femoral (impide deambulación y el alta precoz de las unidades de cirugía ambulatoria), lesión del cordón espermático y perforación del asa intestinal.

Imagen ecográfica

Se debe identificar la línea hiperecogénica con sombra acústica posterior de la EIAS. Medial a ella se visualizan los tres planos musculares de la pared abdominal, que corresponden, de superficial a profundo, al músculo oblicuo externo, oblicuo interno y transverso del abdomen. Entre los músculos oblicuo interno y el transverso del abdomen, próximos a la cresta ilíaca, se visualizan los nervios como estructuras pequeñas, aplanadas, de apariencia hiperecogénica, que se deben diferenciar de imágenes vasculares (hipoecogénicas) que se encuentran cercanas: las ramas de la arteria ilíaca circunfleja profunda. En ciertas ocasiones, se puede visualizar también en el mismo plano interfascial el nervio subcostal (XII nervio espinal), en una localización más medial (en la parte más horizontal y alejada de la cresta). Por debajo del músculo transverso se visualiza el peritoneo y el movimiento de las asas intestinales (Fig. 1.6-3).

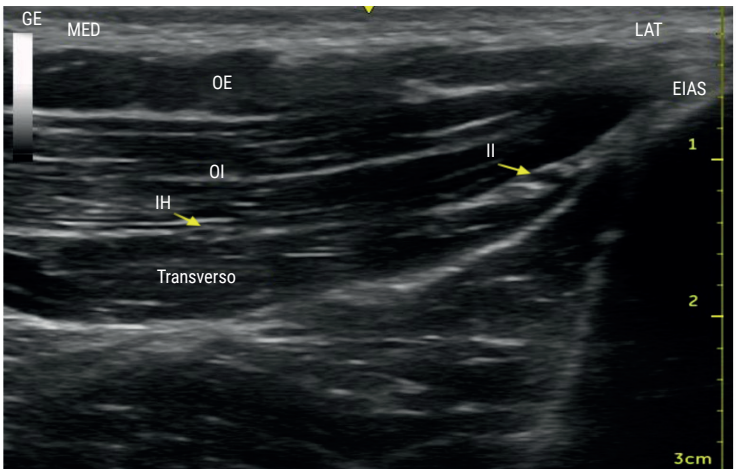

Figura 1.6-3. Imagen ecográfica de los nervios ilioinguinal e iliohipogástrico.
EIAS: espina ilíaca anterosuperior; **IH:** nervio iliohipogástrico; **II:** nervio ilioinguinal; **OE:** músculo oblicuo externo; **OI:** músculo oblicuo interno.

Técnica de bloqueo

Tras una adecuada asepsia y desinfección cutánea se procede a la exploración ecográfica con el paciente en decúbito supino. Se localiza la EIAS y se coloca la sonda lineal de alta frecuencia (6-18 MHz) superior y medialmente a ella, en dirección al ombligo. Se observan los músculos de la pared abdominal (oblicuo externo, oblicuo interno y transverso del abdomen) separados por las correspondientes fascias, que son más hiperecogénicas. Entre los músculos oblicuo interno y transverso del abdomen, próximos a la cresta ilíaca, se ven dos estructuras hiperecogénicas. El uso de Doppler color es básico para descartar el paquete vascular ilíaco circunflejo profundo que pasa en el plano interfascial entre estos dos músculos. Se introduce la aguja en un abordaje en plano y se administra un volumen de 10-15 mL por cada lado que se va a bloquear en adultos y de 0,15 mL/kg en niños. La correcta difusión del anestésico produce el desplazamiento inferior del músculo transverso del abdomen.

El bloqueo puede hacerse tanto en plano como fuera de plano. Sin embargo, dada la cercanía del peritoneo, es más recomendable el acceso en plano desde medial hacia lateral (en el otro sentido, se puede encontrar dificultad de punción con la cresta ilíaca, aunque en ocasiones es posible) (Fig. 1.6-4). Bloqueo interfascial para cirugía de cadera: *PENG block*.

!

En el contexto de una estrategia anestésica-analgésica multimodal para cirugía de la hernia inguinal, está indicada la realización de un bloqueo ilioinguinal e iliohipogástrico. ecoguiados a vaina de los rectos el lugar de inyección del anestésico local es .

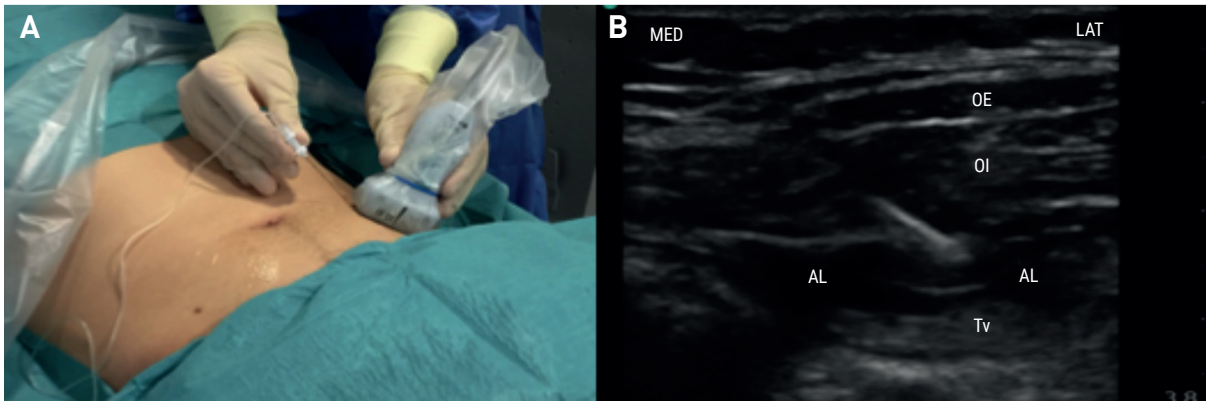

Figura 1.6-4. **Posición de la sonda, modo de punción e imagen inyectando anestésico local.**
A) Posición de la sonda ecográfica para punción.
B) Imagen ecográfica con los músculos. **OE:** oblicuo externo; **OI:** oblicuo interno; **Tv:** transverso del abdomen, desplazado por el anestésico local hacia el peritoneo.

Bloqueo del plano transverso del abdomen

Este bloqueo permite la anestesia o analgesia del componente somático del dolor de la pared abdominal, no del componente visceral, que comprende la región inferior abdominal, por debajo del ombligo. Si se requiere analgesia de la parte superior abdominal, se necesita una inyección subcostal. Tras la técnica «a ciegas» descrita por Rafi usando la palpación para la identificación del triángulo de Petit, a continuación se describe la técnica guiada por ultrasonidos que es la base en la actualidad.

Este bloqueo gana importancia a partir de los trabajos de McDonnell, y el impulso definitivo fue introducción de los ultrasonidos como técnica para guiar este bloqueo descrita por Hebbard en 2007, que permitió la visión directa durante su realización facilitando la distribución de anestésico local en el plano fascial del músculo transverso abdominal. De este modo, el *TAP block* guiado por ultrasonidos se ha convertido en una técnica más segura (disminuyendo punciones de peritoneo, punciones intestinales, punciones vasculares, etc.) y con un mayor porcentaje de éxitos.

Sus principales indicaciones son para procedimientos infraumbilicales: apendicectomía, cesárea, histerectomía abdominal, prostatectomía, abdominoplastia, cirugía laparoscópica, trasplante renal, etc.

Imagen ecográfica

Para la realización de este bloqueo la posición del paciente puede ser en decúbito supino o lateral, con el brazo del lado de la punción elevado y girado hacia el lado opuesto. Generalmente, se emplea un transductor lineal de alta frecuencia (8-15 MHz), aunque en determinados pacientes con un abdomen globuloso, se puede requerir una sonda cónvex o curva de baja frecuencia (3-7 MHz). En estos pacientes, mejora ostensiblemente la dificultad de la técnica la colocación del paciente en decúbito lateral, con el lado que se va a bloquear expuesto, lo que permite descender el abdomen y que los movimientos respiratorios no repercutan en el bloqueo.

Es posible iniciar el escaneo desde la línea alba, deslizando el transductor lateralmente hacia el lado de la punción; puede identificar el cambio de las estructuras musculares de la pared abdominal, desde el músculo recto anterior del abdomen a los músculos que conforman la pared lateral del abdomen. Las tres capas musculares que conforman la pared lateral del abdomen y que deberán ser perfectamente identificadas para realizar la punción de una manera segura son, de más externo a interno: el músculo oblicuo externo, el músculo oblicuo interno y el músculo transverso.

Técnica de bloqueo

El lugar de punción será a la altura de la línea media axilar, cranealmente a la cresta ilíaca (Fig. 1.6-5). Se emplea normalmente una aguja de 5 a 10 cm, insertada en plano o fuera de plano según las preferencias o experiencia del operador. El lugar de inyección, y por tanto el objetivo de la punta de la aguja, será el espa-

cio interfascial entre el músculo oblicuo interno y el músculo transverso. Se suelen emplear unos 20 mL de levobupivacaína al 0,25 % o ropivacaína al 0,2 % en cada lado para la realización del bloqueo. Algunos autores emplean adrenalina como coadyuvante o dosis prueba de punción intravascular. Este volumen suele ser necesario para alcanzar en un 50 % el nivel sensitivo T10, de acuerdo con los estudios realizados en cadáveres; alcanza el nivel T11 y T12 en un 100 % de los casos y el nivel L1 en un 93 % de los casos. La punción debe realizarse teniendo en cuenta que, ante la inyección del anestésico en el espacio interfascial, suele visualizarse la apertura del espacio en forma de ojal, objetivándose la dispersión del anestésico a cada lado y evitando, por lo tanto, inyecciones intramusculares que obligarán a la movilización de la punta de la aguja hacia su correcta ubicación.

! El bloqueo del plano transverso del abdomen consiste en inyectar anestésico local entre el músculo oblicuo interno y el transverso, y su principal indicación es la cirugía infraumbilical.

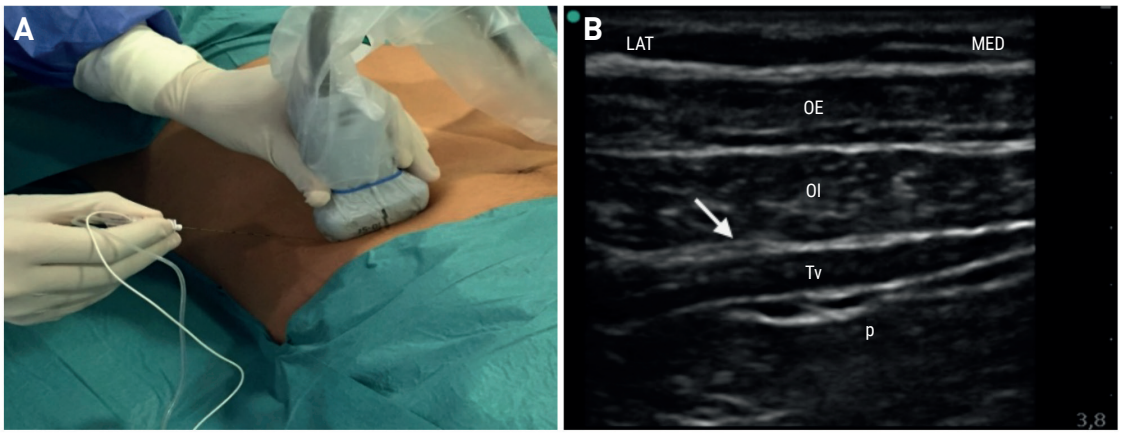

Figura 1.6-5. **Imagen ecográfica del bloqueo del plano transverso del abdomen en línea axilar media.**
A) Posición de la sonda ecográfica y lugar de punción.
B) Imagen ecográfica con músculo. **OE:** oblicuo externo; **OI:** oblicuo interno y **Tv:** transverso del abdomen.
La flecha indica el lugar de depósito del anestésico local.

Otros tipos de abordajes

TAP subcostal (T7-T11). Se coloca la sonda en eje transversal-oblicuo, paralela al reborde costal inferior y se localizan los músculos oblicuos y transverso del abdomen que, en este caso, llega más anterior y se desliza por debajo del músculo recto anterior del abdomen. Se administra el anestésico local en el mismo plano interfascial entre el músculo oblicuo interno y el músculo transverso del abdomen (Fig. 1.6-6).

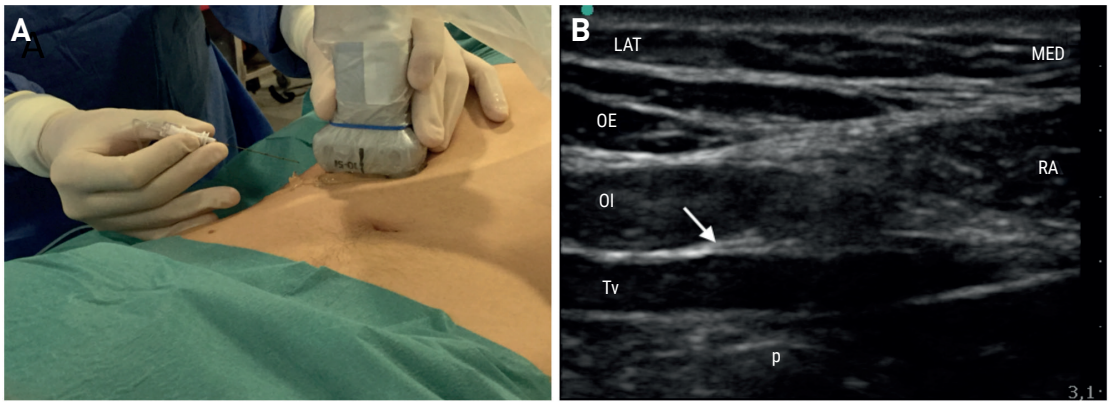

Figura 1.6-6. **Ecográfica del bloqueo del plano transverso del abdomen subcostal.**
A) Zona de colocación de la sonda ecográfica.
B) La flecha señala la diana de depósito del anestésico local. **OE:** oblicuo externo; **OI:** oblicuo interno; **p:** peritoneo; **RA:** recto anterior; **T:** transverso.

TAP posterior. En este abordaje se localiza el espacio entre el músculo cuadrado lumbar y los músculos de la pared abdominal en el triángulo de Petit. Se coloca la sonda en eje transversal, sobre la musculatura de la pared lateral del abdomen, y se desliza posteriormente siguiendo el músculo oblicuo externo hasta que termina. Aquí se localiza el músculo dorsal ancho en un plano más superficial. Anterior a él y más profundo, se observa el margen anterior del músculo cuadrado lumbar. El anestésico local se administra en el plano fascial sobre el músculo transverso abdominal, en la fascia *transversalis*, en proximidad a la cara anterior del músculo cuadrado lumbar. Con este abordaje posterior se consigue una difusión proximal y caudal del anestésico local, lo que permite una mejor analgesia de la pared lateral del abdomen, que alcanza un nivel metamérico superior (T7-T11) (Fig. 1.6-7).

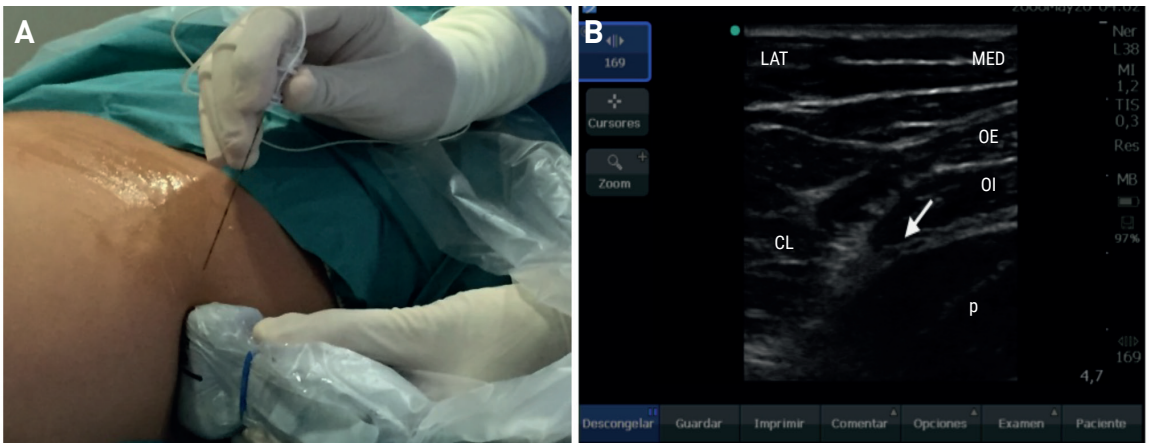

Figura 1.6-7. Imagen ecográfica del bloqueo del plano transverso del abdomen posterior.
A) Posición de la sonda ecográfica y lugar de punción.
B) Imagen ecográfica con músculo. **OE:** oblicuo externo; **OI:** oblicuo interno; **CL:** el músculo cuadrado lumbar y **p:** el peritoneo. La flecha indica el lugar de depósito del anestésico local.

Según se ha visto, diferentes abordajes proporcionan distinta distribución de anestésico local y diferente territorio sensitivo anestesiado. Este factor fue estudiado en voluntarios sanos, inyectando contraste y realizando resonancia magnética posterior. A raíz de los resultados se concluyó lo siguiente:

- En el abordaje subcostal anterior, se obtuvo distribución anterior del contraste desde el nivel T9 hasta la cresta ilíaca, sin distribución posterior ni paravertebral, aunque algunos estudios afirman que con este abordaje se podrían bloquear los dermatomas T6-L1.
- En el abordaje medioaxilar podrá obtenerse bloqueo sensitivo desde T11 hasta L2, con un mínimo paso de contraste a la región paravertebral.
- En el abordaje posterior el contraste alcanzó niveles desde T5 hasta T10, con distribución en el espacio paravertebral, lo que proporcionará un bloqueo sensitivo más extenso. Pero, en ocasiones, este abordaje posterior guiado por ultrasonidos puede resultar más dificultoso, por la variedad y dificultad para localizar las fascias de los músculos de la pared posterolateral de abdomen. Por eso, los anestesiólogos suelen optar por la realización del TAP en áreas más anteriores.

Bloqueo de la vaina de los rectos

Fue descrito para la relajación de los músculos de la pared abdominal anterior en cirugía de adultos y fue sugerido por Ferguson como técnica para el manejo analgésico de reparación de hernias umbilicales en pediatría. Sin embargo, sus indicaciones son, además de anestesia pediátrica, para el control del dolor tras cirugía laparoscópica en adultos y para analgesia-anestesia para reparaciones de hernias umbilicales y epigástricas.

La vaina del recto anterior del abdomen está formada por las aponeurosis de los músculos que conforman la pared lateral del abdomen; así, el músculo oblicuo externo y la aponeurosis más externa del músculo oblicuo interno forman la hoja anterior de la vaina del músculo recto del abdomen, y la aponeurosis más interna del músculo oblicuo interno con la del músculo transverso conforma la hoja posterior de la

vaina del músculo recto del abdomen o recto anterior del abdomen. Los nervios intercostales T9-T11 discurren de posterior a anterior entre el músculo recto abdominal y la hoja posterior de su vaina, inervando la región umbilical y emergiendo hacia la piel de éste a través del músculo.

El nervio intercostal perfora la fascia del músculo recto anterior y trascurre entre su hoja posterior y el músculo para hacerse superficial e inervar la piel periumbilical (T10). Esta rama sensitiva cutánea puede dividirse antes de que el nervio intercostal perfore la fascia de los rectos y trascurrir por encima de la hoja anterior de dicha fascia hasta en un 30 % de las personas.

Ramas de la arteria epigástrica inferior (que trascurre caudocefálico en el plano entre la hoja posterior de la fascia y el músculo recto abdominal) perforan e irrigan el músculo recto. La variabilidad anatómica de las arterias epigástricas y sus ramas musculares hacen aconsejable el uso de ultrasonido para su identificación y consecuente disminución de la frecuencia de hematomas asociados al bloqueo (Fig. 1.6-8).

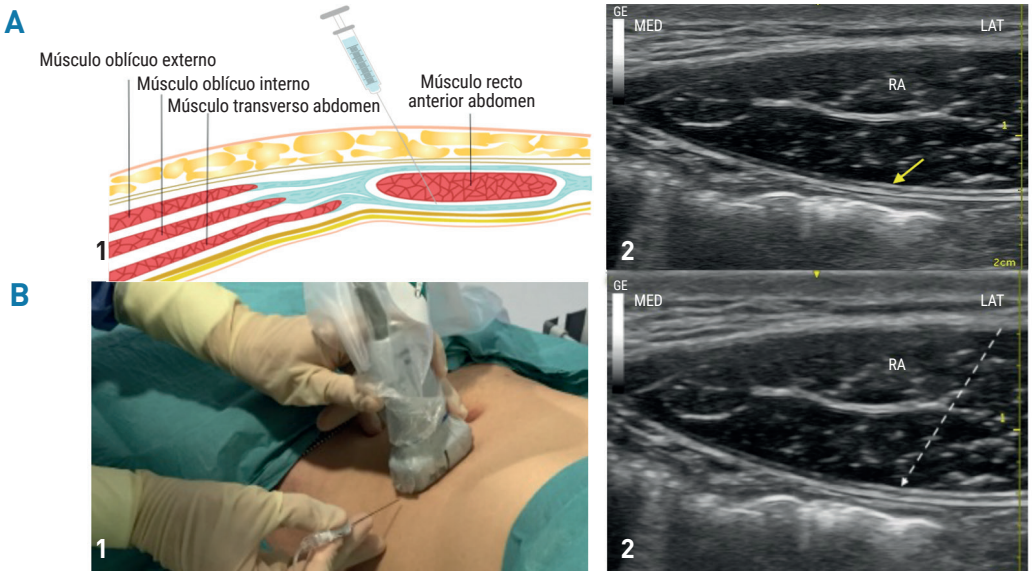

Figura 1.6-8.
A) Imagen ecográfica del bloqueo de la vaina de los rectos
1) Representación esquemática del lugar de punción del bloqueo de la vaina de los rectos.
2) Imagen ecográfica del bloqueo de la vaina de los rectos. **RA:** músculo recto anterior del abdomen; **Flecha:** señala lugar de punción entre la pared posterior del músculo y su fascia posterior.
B) Bloqueo de la vaina de los rectos.
1) Posición de la sonda ecográfica y lugar de punción.
2) Imagen ecográfica con músculo. **RA:** músculo recto anterior del abdomen. **Flecha discontinua:** indica el lugar de depósito del anestésico local.

En la línea media se observa la separación de los músculos rectos abdominales a la altura de la línea alba, y en la zona lateral, el límite con los músculos oblicuos externo, interno y transverso del abdomen, que se corresponde con la línea semilunar. A continuación, se identifica la fascia posterior del músculo recto anterior del abdomen, la fascia *transversalis*, el peritoneo y los vasos epigástricos inferiores mediante Doppler color. La zona de infiltración se sitúa entre la pared posterior del músculo y su fascia posterior, de modo que la distribución del anestésico local desplace al músculo recto anterior del abdomen hacia arriba y a su fascia posterior hacia abajo.

Respecto a la técnica de punción, el paciente se coloca en decúbito supino y se inicia el escaneo desde la línea alba lateralmente, visualizando el músculo recto anterior y, posteriormente, la conformación de la musculatura de la pared lateral del abdomen. Generalmente, para ello se emplea un transductor de alta frecuencia lineal y una aguja de 50-85 mm, introduciendo entre 15-20 mL de anestésico local a cado lado del ombligo. El lugar de inyección del anestésico local será entre la parte posterior del músculo recto del abdomen y la hoja posterior del recto del abdomen, y la punción se realiza en plano, habitualmente de medial a lateral.

> **!** En el bloqueo de la vaina de los rectos, el lugar de inyección del anestésico local es entre la parte posterior del recto del abdomen y su hoja posterior.

Bloqueo semilunar

El bloqueo semilunar es una técnica de bloqueo de pared abdominal que permite una analgesia completa de la zona periumbilical. Constituye una alternativa más eficaz que el bloqueo de la vaina de los rectos, ya que se realiza el bloqueo en un punto más proximal, cuando el ramo anterior de los nervios intercostales aún no se ha dividido.

La variabilidad en la inervación de la región periumbilical, ejemplificada con la división de la rama cutánea sensitiva del nervio intercostal previo al ingreso del nervio al compartimento de la fascia de los rectos en el 30 % de las personas, ha propiciado objetivos de bloqueo alternativos como el propuesto por Belén de José María et al. Este abordaje sugiere bloquear el nervio intercostal previo a su ingreso a la fascia de los rectos, justo lateral a la línea semilunar en el plano entre el músculo oblicuo interno y el músculo transverso abdominal, en un abordaje más lateral, e ingreso de la aguja en plano de lateral a medial. Los objetivos teóricos son evitar los vasos epigástricos y sus ramas (en el músculo recto abdominal) y bloquear el nervio en una posición más proximal, lo que aumentaría la eficacia obviando la variabilidad anatómica en las divisiones dístales del nervio.

Para realizar este bloqueo se coloca la sonda lineal en el abdomen del paciente. Se visualiza el músculo recto anterior medialmente y los músculos oblicuos y transverso lateralmente. Se realiza un desplazamiento cefálico de la sonda hasta que el músculo transverso sobrepase el músculo oblicuo interno medialmente. Una vez logrado, se introduce la aguja de medial a lateral hasta llegar a la fascia que separa el oblicuo interno y el transverso, depositando entonces ahí el anestésico local.

La técnica es sencilla y el volumen de anestésico utilizado es similar al del bloqueo de la vaina de los rectos (0,3 mL/kg) por lado que se va a bloquear. Es especialmente útil en pediatría.

> **!** El bloqueo semilunar permite analgesia completa de la zona periumbilical.

Bloqueo del cuadrado lumbar

El músculo cuadrado lumbar forma parte de la pared abdominal posterior y está situado dorsal al músculo iliopsoas. Tiene su origen en el ligamento iliolumbar, en el tercio medial de la cresta ilíaca, y se inserta en el ápice de las apófisis transversas de las primeras cuatro vértebras lumbares (L1-L4) y en el borde inferior de la duodécima costilla (T12).

Los ramos ventrales de los nervios espinales (incluyendo el nervio subcostal y el iliohipogástrico) discurren entre el músculo cuadrado lumbar y su fascia anterior.

El músculo cuadrado lumbar está rodeado por una fascia fibrosa gruesa llamada fascia toracolumbar (FTL), que es hiperecogénica. La fascia *transversalis* que envuelve al músculo transverso abdominal se continúa posterior y medialmente con la capa anterior de la FTL y cubre la pared anterior del músculo cuadrado lumbar.

La FTL es un tejido conectivo fascial y aponeurótico, que tiene la importante función de proporcionar el retináculo de sostén para la musculatura paraespinal en la región lumbar. Está formada por tres capas: anterior, media y posterior (Fig. 1.6-9).

La capa anterior es una extensión de la fascia *transversalis* y discurre anterior al músculo cuadrado lumbar. La capa media discurre entre el músculo paraespinal y el músculo cuadrado lumbar. La capa posterior FTL se desdobla en una lámina superficial (que forma la aponeurosis del músculo dorsal ancho) y una lámina profunda.

Es muy importante conocer la anatomía relevante de la zona lumbar, puesto que existen estructuras vitales susceptibles de lesión con estos bloqueos. Además, es la única forma de poder entender los dife-

rentes abordajes descritos y las indicaciones clínicas. Éstas son: *a)* laparotomía exploradora, resección intestinal, ileostomía, apendicectomía y colecistectomía abierta/laparoscópica; *b)* cesárea, histerectomía abdominal total; *c)* prostatectomía radical abierta, trasplante renal y nefrectomía, y *d)* abdominoplastia e injertos óseos de cresta ilíaca.

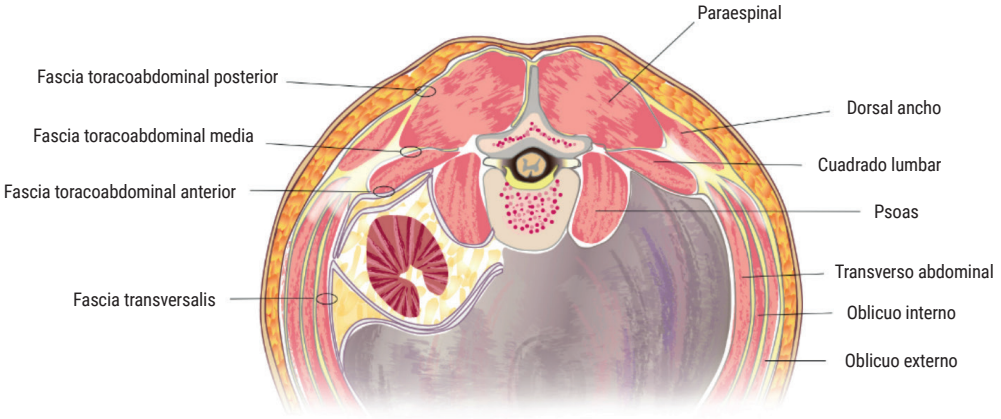

Figura 1.6-9. Representación esquemática de la musculatura abdominal posterior e ilustración de las capas (anterior, media y posterior) de la fascia toracolumbar.

Quedan muchos aspectos por aclarar, aunque se sabe que los espacios paravertebral torácico y lumbar son continuos y las capas fasciales a nivel torácico y lumbar se continúan, lo que puede explicar el mecanismo de expansión craneal y caudal del anestésico local inyectado en este bloqueo hacia los espacios paravertebrales torácico y lumbar.

El bloqueo del cuadrado lumbar es un bloqueo fascial para el cual se tomará como referencia anatómica el músculo cuadrado lumbar. La relación entre este músculo con la FTL que lo envuelve permitirá entender su posible mecanismo de acción.

Estudios clínicos prospectivos recientes han demostrado que el nivel dermatomérico alcanzado con el bloqueo del cuadrado lumbar es mayor (T6 a L1) que con el bloqueo TAP (de T10 a T12). Presumiblemente, el bloqueo del cuadrado lumbar bloquea las ramas cutáneas laterales de los nervios intercostales toracoabdominales (de T6 a L1). Esto puede explicarse por la expansión dorsal del anestésico local hacia el espacio paravertebral.

Es importante recordar que existen vasos sanguíneos (ramas abdominales de las arterias lumbares) que salen desde el espacio paravertebral y discurren por la FTL; por lo tanto, existe un potencial riesgo de hematomas con la punción en pacientes anticoagulados. Esta posible complicación debe tenerse en cuenta.

Respecto a la técnica de bloqueo, se coloca al paciente en decúbito supino con los brazos en abducción, dejando libre el área subcostal, o en decúbito lateral. El anestesiólogo se sitúa en el lateral del paciente, en el lado que se va a bloquear, con el ecógrafo enfrente.

Se inicia el escaneo entre el reborde costal inferior y la cresta ilíaca, con una profundidad aproximada de 1 a 9 cm. Se explora la zona para localizar el lugar donde depositar el anestésico local. Tanto la sonda ecográfica como la aguja dependerán del tipo de bloqueo. A continuación, se describen los tres abordajes ecográficos (Fig. 1.6-10) para el bloqueo del cuadrado lumbar:

- *Bloqueo del cuadrado lumbar tipo 1 (lateral):* con el paciente en posición supina, se coloca la sonda lineal de alta frecuencia en eje transversal, sobre la musculatura de la pared lateral del abdomen, y se realiza un escaneo similar al realizado en el bloqueo TAP posterior, deslizando la sonda posteriormente hasta localizar el final del músculo oblicuo externo y el margen anterior del músculo cuadrado lumbar. La aguja se inserta en plano desde una posición anterolateral hacia posteromedial hasta que su punta quede emplazada en el borde anterior del músculo cuadrado lumbar, donde se une con la fascia *transversalis*. Por ecografía se observa que el anestésico local está más

profundo que la aponeurosis del transverso abdominal. El anestésico se va a distribuir en un sentido proximal y caudal, a diferencia del bloqueo TAP, en el que la difusión es anterior, consiguiendo un nivel analgésico de TI-L11. Permite una mejor analgesia de la pared lateral del abdomen al alcanzar un nivel metamérico superior (T6-L1).

- *Bloqueo del cuadrado lumbar tipo 2 (posterior):* el paciente se coloca en decúbito supino. Se puede introducir una almohada para crear un espacio debajo de la espalda y mover libremente una sonda convexa de baja frecuencia. El escaneo se realiza como en el abordaje anterior. El anestésico local se deposita posterior al músculo cuadrado lumbar, en el espacio triangular interfascial lumbar que está limitado por la capa media de la FTL, el músculo dorsal ancho y la musculatura paraespinal.
- *Bloqueo del cuadrado lumbar tipo 3 (anterior):* con el paciente en posición lateral se inicia el escaneo con una sonda convexa de baja frecuencia sobre la cresta ilíaca y se inserta una aguja en plano desde el borde posterior de la sonda convexa a través del cuadrado lumbar en dirección anteromedial. La punta de la aguja se coloca entre el músculo psoas y el músculo cuadrado lumbar y se inyecta el anestésico local en el plano fascial.

Además, existe otro del bloqueo del cuadrado lumbar anterior con abordaje oblicuo sagital (subcostal). Se coloca la sonda a la altura de la espinosa de L2 y se inserta la aguja en el plano desde el lado medial del transductor. Se avanza lateralmente para entrar en el plano interfascial entre el cuadrado lumbar y los músculos principales del psoas. Con este enfoque, se cree que el músculo psoas mayor proporciona una mejor barrera protectora contra la entrada accidental de la aguja en la cavidad peritoneal que la capa fascial transversal delgada.



Figura 1.6-10. **Representación esquemática de los lugares de punción del bloqueo cuadrado lumbar.**

BLOQUEOS INTERFASCIALES DE LA REGIÓN TORÁCICA

La mayoría de los bloqueos realizados en la pared torácica son para cirugía de la mama. La inervación sensitiva y simpática de la mama procede de las ramas perforantes cutáneas anterior y lateral de los nervios intercostales 2º al 6º. La rama lateral del segundo intercostal o nervio intercostobraquial discurre por el hueco axilar. Una pequeña área superior de la piel mamaria está inervada por ramos cutáneos del plexo cervical superficial (ramos mediales, intermedios y laterales del nervio supraclavicular). El plexo braquial inerva la mayoría de las estructuras que limitan la mama. El fascículo lateral brinda tres ramas: el nervio pectoral lateral para el pectoral mayor (se anastomosa con el nervio pectoral medial) y dos nervios musculocutáneos. El fascículo medial se divide en nervio pectoral medial, ramo cutáneo medial del brazo y del antebrazo y dos ramos terminales, y el fascículo posterior origina los nervios subescapulares superior e inferior para el músculo subescapular, y el nervio toracodorsal o subescapular largo para el músculo dorsal ancho. Durante la cirugía de la mama es posible la lesión de algunos de esos nervios y se deben conocer sus implicaciones clínicas.

Los nervios intercostales (ramos ventrales de los nervios espinales torácicos) discurren entre los músculos intercostales interno e íntimo. De ellos, emergen dos ramas, denominadas por algunos autores perforantes y por otros, entre los que se encuentran los autores del presente tema, simplemente ramos cutáneos de los nervios intercostales. Éstos son el lateral y el anterior. El ramo cutáneo lateral del nervio intercostal emerge hasta la piel desde su ubicación entre los músculos intercostales interno y el íntimo, pasando a través de los músculos intercostales externos y el músculo serrato anterior, en la línea media axilar, bifurcándose prácticamente a su llegada al tejido subcutáneo en el ramo anterior del ramo cutáneo lateral del nervio intercostal y el ramo posterior del ramo cutáneo lateral del nervio intercostal. El ramo cutáneo anterior del nervio intercostal, que sigue su camino entre los músculos intercostales interno e íntimo hasta el nivel paraesternal, emerge en ese punto hacia la piel.

Bloqueo interpectoral o bloqueo de los nervios pectorales

La primera descripción de este bloqueo guiado por ultrasonidos se realizó como parte de una estrategia analgésica multimodal en cirugía reconstructiva de mama (implante de prótesis subpectorales). El bloqueo interpectoral consiste en la inyección de anestésico local entre la hoja profunda de la fascia pectoral y la fascia clavipectoral (o desde el punto de vista práctico, entre los músculos pectorales mayor y menor) para bloquear los nervios pectorales lateral y medial, nervios que atraviesan el espacio interfascial y que son predominantemente motores. Ambos nervios tienen su origen en fascículos del plexo braquial (C5-T1). El nervio pectoral lateral (fascículo lateral) procede de las raíces C5-C6 e inerva al músculo pectoral mayor. El nervio pectoral medial (fascículo medial) procede de las raíces C8-T1 e inerva al músculo pectoral mayor y menor. A pesar de los nervios pectorales son predominantemente motores, también están compuestos por fibras nociceptivas y propioceptivas y juegan un papel importante en el dolor postoperatorio en cirugía de mama. Además, todos los nervios motores de la pared torácica llevan fibras posganglionares de los ganglios torácicos y cervicales que pueden contribuir al mecanismo nociceptivo.

Imagen ecográfica

Con el paciente en decúbito supino y el brazo ipsilateral colocado en extensión a lo largo del cuerpo y la cabeza girada hacia el lado contralateral, y con un transductor lineal de alta frecuencia (sonda convexa en pacientes muy obesos) se realiza un barrido ecográfico en el que se reconoce tejido celular subcutáneo y grasa en el plano superficial; en el plano intermedio se observan los músculos pectorales mayor y menor. Entre ambos se identifica la arteria acromiotorácica, que se encuentra constantemente medial al nervio pectoral lateral, para cuya localización se aconseja la utilización de Doppler color (Fig. 1.6-11). En el plano profundo se identifican las costillas con sus correspondientes músculos intercostales y, finalmente, la pleura y el pulmón.

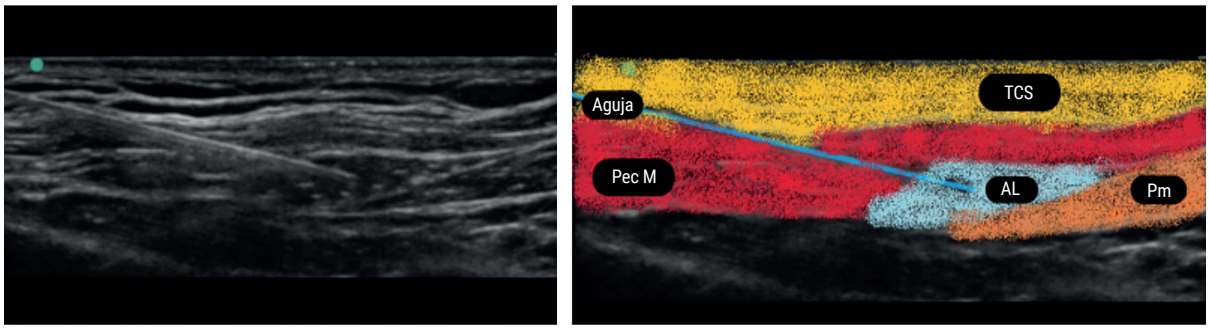

Figura 1.6-11. **Ecogragía y representación esquemática del bloqueo interpectoral (*PEC block*).**

Abordajes

Se han descrito dos vías de abordaje: el abordaje coracoideo y el subclavicular. En el abordaje descrito inicialmente (abordaje coracoideo), la sonda se coloca bajo la clavícula, medial a la apófisis coracoides

en posición craneocaudal, similar a la utilizada cuando se realiza el bloqueo del plexo braquial a nivel coracoideo. La aguja (de 50 a 85 mm de longitud) se introduce en plano, por encima de la sonda de ultrasonidos, en un ángulo de 45°, y se dirige hacia la línea hiperecogénica que se encuentra entre ambos músculos pectorales.

Los autores prefieren el abordaje infraclavicular. Se coloca la sonda de ultrasonido debajo del tercio externo de la clavícula ligeramente oblicua al eje del cuerpo o paralela a la clavícula a la altura del segundo espacio intercostal. Se realiza un abordaje en plano, introduciendo la aguja desde medial a lateral preferentemente, y se coloca la punta de la aguja entre el músculo pectoral mayor y músculo pectoral menor; es recomendable la administración de anestésico local alejado de la arteria acromiotorácica y fragmentar la dosis total con aspiraciones continuas cada 5 mL.

Este abordaje tiene ventajas: *1)* permite introducir la aguja de medial a lateral para alejarse de la pleura y evitar la punción inadvertida de la arteria acromiotorácica y la vena cefálica; *2)* evita el contacto óseo con la clavícula o la coracoides; *3)* la identificación del borde lateral del pectoral menor y ligamento suspensorio de la axila es más fácil, en cuanto que permite mayor libertad de movimiento de arriba abajo, de medial a lateral, y *4)* si se quiere colocar un catéter, su manipulación es más fácil con este abordaje.

En un intento por alcanzar toda la inervación de la mama, Blanco et al. describieron una modificación del bloqueo interpectoral guiado por ultrasonidos, denominándolo bloqueo interpectoral II o bloqueo interpectoral modificado (*PECS block II*). Básicamente, colocan el transductor más caudal y externo para intentar bloquear toda la inervación de la mama (nervios intercostales, nervios pectorales, nervio torácico largo y nervio intercostobraquial) en una única punción, inyectando anestésico local en el espacio interfascial entre el pectoral mayor y menor (PEC I) y posteriormente se profundiza la aguja para depositar otros 10 mL de anestésico entre el pectoral menor y el músculo serrato anterior, a la altura de la tercera costilla.

Lo cierto es que, pese al intento de alcanzar toda la inervación de la mama, en la práctica clínica se objetivó que esto no es posible, entre otros motivos, debido a la compleja inervación del complejo aréola-pezón y a la ausencia de bloqueo de los ramos cutáneos anteriores de los nervios intercostales, por lo que, en intervenciones torácicas que afecten a los cuadrantes internos de la mama o a la región que rodea al esternón, deberá completarse el citado bloqueo de las ramas anteriores de los nervios intercostales que se describen a continuación.

!

Se recomienda para el PEC I el abordaje infraclavicular, introduciendo la aguja de medial a lateral, depositando el anestésico local entre el pectoral mayor y menor lejos de la arteria acromiotorácica.
En la inyección profunda del bloqueo PEC II el anestésico se deposita entre el músculo pectoral menor y el músculo serrato anterior.

Bloqueo de los ramos cutáneos anteriores de los nervios intercostales (bcra) o bloqueo pectointercostal

Este bloqueo consiste en la administración del anestésico local entre el músculo pectoral mayor y el músculo intercostal externo (entre la hoja profunda de la fascia pectoral y la membrana intercostal externa) para bloquear las ramas cutáneas anteriores de los nervios intercostales. Este bloqueo está indicado cuando el objetivo es alcanzar la anestesia-analgesia en intervenciones en la región medial del tórax, por ejemplo, en tumorectomías en los cuadrantes internos de la mama, fracturas esternales, analgesia postesternotomía, etc.

Con el paciente en decúbito supino, la sonda se coloca en el eje longitudinal paralelo al cuerpo esternal;, se visualizan desde superficie a profundidad, el tejido subcutáneo y el músculo pectoral mayor, y en un plano más profundo se reconocen los músculos intercostales entre las costillas y, un poco más profundo, la pleura y el pulmón. Introduciendo una aguja en plano de caudal a craneal se inyectarán de 10 a 15 mL de anestésico local en plano interfascial entre el músculo pectoral mayor y los intercostales externos.

> **!** En el BCRA se deposita el anestésico entre el músculo pectoral mayor y los intercostales externos.

Bloqueo de las ramas de los nervios intercostales en la línea media axilar o bloqueo del espacio serrato-intercostal

El bloqueo guiado por ultrasonidos BRILMA o bloqueo del espacio serrato-intercostal fue descrito en el año 2013, como técnica analgésica, dentro de una estrategia multimodal, en pacientes sometidas a cirugía no reconstructiva de mama. Desde su descripción se ha incorporado a la práctica clínica con buenos resultados.

Imagen ecográfica

Conociendo la anatomía de los nervios intercostales se sabe que su división en ramos cutáneos anteriores y laterales se produce a la altura de la línea medioaxilar, y que son los responsables de la inervación de la glándula mamaria. Parece lógico que si se logra bloquear ambos ramos, se debería proporcionar buena analgesia para cirugía mamaria no reconstructiva. Así nace el BRILMA; el objetivo es colocar el transductor en la línea medioaxilar e inyectar anestésico local entre el músculo serrato anterior y los músculos intercostales externos. Ello permite el bloqueo del ramo cutáneo lateral del nervio intercostal, previamente a su división en ramo anterior y posterior y, además, existe un bloqueo también del ramo cutáneo anterior del nervio intercostal por difusión del anestésico desde los músculos intercostales externos a los íntimos. Esta difusión es fácilmente objetivable en estudios en cadáveres; se observa cómo el azul de metileno llega incluso al pulmón. Los músculos intercostales se comportan como un entramado muscular muy poroso fácilmente evidenciable en disección cadavérica.

En la imagen ecográfica (Fig. 1.6-12) en el plano superficial, se identifican el tejido celular subcutáneo y graso; en el plano intermedio, el músculo serrato anterior, las costillas y, entre éstas, los músculos intercostales (externo, interno e íntimo), y en plano profundo, la pleura y el pulmón.

Técnica de punción

Para la realización de este bloqueo se coloca a la paciente en decúbito supino con el miembro superior abducido a 90 grados. Para ejecutar el BRILMA, se utiliza un transductor lineal de alta frecuencia, un abordaje en plano. Se introduce la aguja (22 G de 85 mm) por el borde inferior de la zona en dirección de caudal a craneal, avanzando cuidadosamente sin dejar de ver la punta de aguja, hasta posicionarla entre el músculo serrato anterior y el músculo intercostal externo. Para comprobar la correcta posición de la punta de la aguja, se administra una dosis prueba de 1 mL de suero salino, observando la distensión del plano interfascial y, posteriormente, se inyectan 3 mL de anestésico local por cada segmento que se desee bloquear; se realiza hidrodisección del plano fascial para alcanzar espacios intercostales superiores.

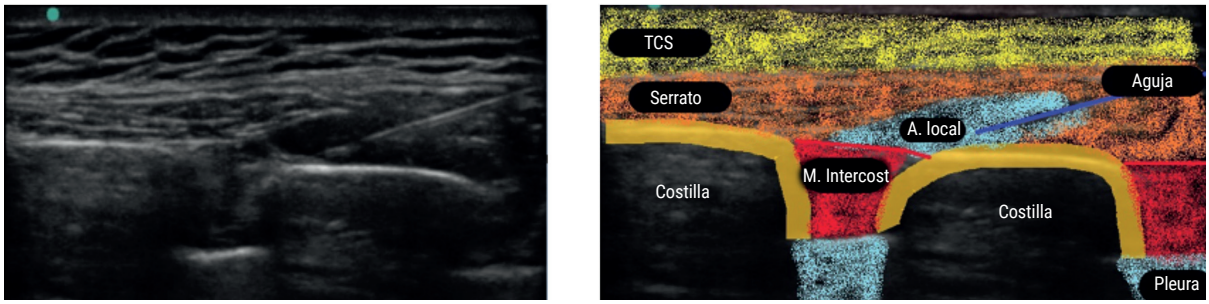

Figura 1.6-12. Ecografía y representación esquemática del bloqueo de las ramas cutáneas de los nervios intercostales (BRILMA).

> **!** En el BRILMA se realiza un abordaje en plano, depositando el anestésico local entre el músculo serrato anterior y la fascia del músculo intercostal externo.

OTROS BLOQUEOS INTERFASCIALES

La descripción de bloqueos analgésicos interfasciales y sus buenos resultados clínicos han permitido el desarrollo de nuevas técnicas analgésicas a distintos niveles y su aplicación en casos clínicos determinados. Lo importante es tener un conocimiento exhaustivo de la zona que se va a bloquear y buscar el espacio fascial correspondiente a los nervios implicados, siempre respetando no sobrepasar dosis tóxicas de anestésico, controlar la dirección y la punta de la aguja en todo momento, así como la dispersión del anestésico.

Todavía no está claro cuál va ser el papel de algunos de estos bloqueos dentro de las estrategias multimodales, mientras que modificaciones de algunos de los descritos previamente cada día ocupan un papel más importante en la cirugía abdominal supraumbilical, como avalan diferentes estudios.

Bloqueo BRILMA modificado. El bloqueo BRILMA modificado es un bloqueo fascial descrito en 2015 como técnica analgésica para cirugía supraumbilical, tomando como referencia el bloqueo de las ramas cutáneas (BRILMA) para cirugía no reconstructiva de mama. Consiste en la administración de anestésico local en el espacio fascial entre el músculo serrato anterior y el intercostal externo a la altura de la octava costilla. La finalidad es conseguir el bloqueo de las ramas cutáneas laterales y anteriores de los últimos nervios intercostales (T7-T11), encargados de la inervación de la pared abdominal superior.

La técnica es idéntica a la realizada para cirugía de la pared torácica. La punta de la aguja se sitúa a la altura de la octava costilla. Los estudios realizados hasta el momento han demostrado la eficacia del bloqueo BRILMA modificado para analgesia intraoperatoria y postoperatoria en cirugías con incisiones supraumbilicales (eventroplastias, colecistectomía abierta, nefrectomías abiertas, etc.). Forma parte de los componentes de una estrategia multimodal y proporciona analgesia de la pared abdominal (dolor somático), pero no produce analgesia del componente visceral.

Bloqueo del erector espinal (ESP, *erector spinae block*). El bloqueo interfascial del plano del músculo erector de la espina fue descrito como técnica analgésica indicada para el tratamiento del dolor neuropático, pero posteriormente se ha utilizado en determinados procedimientos quirúrgicos (mastectomía, toracotomía, nefrectomía, etc.) con buenos resultados. En la técnica descrita por Forero et al., se localizaba la apófisis transversa de T5 mediante visión parasagital a 3 cm de la línea media, con sonda lineal de alta frecuencia, en el paciente sentado. A este nivel, se buscan referencias musculares (romboides, trapecio y erector de la espina) y óseas (apófisis transversa de T5). Con aguja ecogénica de 50 mm, insertada de craneal a caudal, y una vez que se contacta con la apófisis, se inyectan 20 mL de ropivacaína al 0,5 %. Se consigue un bloqueo sensitivo de las metámeras T3-T9 por la inyección de anestésico local en el plano interfascial profundo del músculo erector de la columna vertebral. Este bloqueo se produce por la acción del anestésico local sobre las ramas dorsal y ventral de las raíces torácicas a diferentes niveles (por difusión craneocaudal) y por difusión posterior al espacio paravertebral.

Bloqueo del plano del serrato. Esta técnica fue descrita en cuatro mujeres voluntarias sanas, y posteriormente se ha utilizado como técnica analgésica de la pared torácica anterior. Consiste en la administración de anestésico local entre el músculo serrato anterior y el músculo dorsal ancho a la altura de la línea media axilar. El abordaje se realiza en plano respecto a la sonda de alta frecuencia colocada en oblicuo de medial a lateral (o posterior), entre la cuarta y la quinta costilla. Se identifican desde superficial a profundo el músculo dorsal ancho, el serrato anterior y los músculos intercostales. Con base en estudios sonográficos, el anestésico local podría depositarse en dos espacios virtuales, uno superficial entre el músculo dorsal ancho y serrato y otro profundo bajo el músculo serrato. Esto bloquearía el nervio torácico largo. Está indicado en cirugía reconstructiva de mama con dorsal ancho o como analgesia en caso de fracturas costales múltiples.

BLOQUEO INTERFASCIAL PARA CIRUGÍA DE CADERA: BLOQUEO DEL GRUPO NERVIOSO PERICAPSULAR

La fractura de cadera es una urgencia muy común, sobre todo en pacientes ancianos, muchos de ellos pluripatológicos, con una importante morbimortalidad. Una analgesia perioperatoria eficaz minimiza la necesidad de opioides y con ello sus efectos adversos.

Las técnicas regionales más utilizadas para analgesia en cirugía de cadera hasta la actualidad comprenden el bloqueo femoral, el bloqueo de la fascia ilíaca y el bloqueo femoral 3 en 1. Estos bloqueos consiguen una analgesia moderada de la zona. La literatura sugiere que el nervio obturador no se cubre de manera eficaz con ninguno de estos tres bloqueos.

La cápsula anterior de la cadera está inervada por el nervio obturador, el obturador accesorio y por el nervio femoral. Esta cápsula anterior es la que más inervación posee de la cadera y debería ser la diana de los bloqueos realizados para cirugía de cadera. Debido a esto, un grupo del *Toronto Western Hospital* desarrolló en 2018 la técnica para bloquear estas ramas articulares de la cadera (bloqueo del grupo nervioso pericapsular [*PENG block*]) sin provocar debilidad del cuádriceps.

El bloqueo se realiza con el paciente en decúbito supino colocando la sonda cónvex sobre la espina ilíaca anteroinferior alineada con la rama púbica del coxal y con una inclinación de unos 45 grados. Con esto se obtiene una imagen en la que se puede observar la eminencia iliopúbica, el músculo y tendón del psoas, la arteria femoral y el músculo pectíneo. Se introduce la aguja de 85 mm de lateral a medial en plano hasta depositarla entre el tendón del psoas anteriormente y la rama púbica del coxal posteriormente. Tras una aspiración negativa, se inyectan 5 mL para observar el desplazamiento anterior del tendón del psoas; posteriormente, se completa la administración de anestésico hasta un total de 20 mL (Fig. 1.6-13).

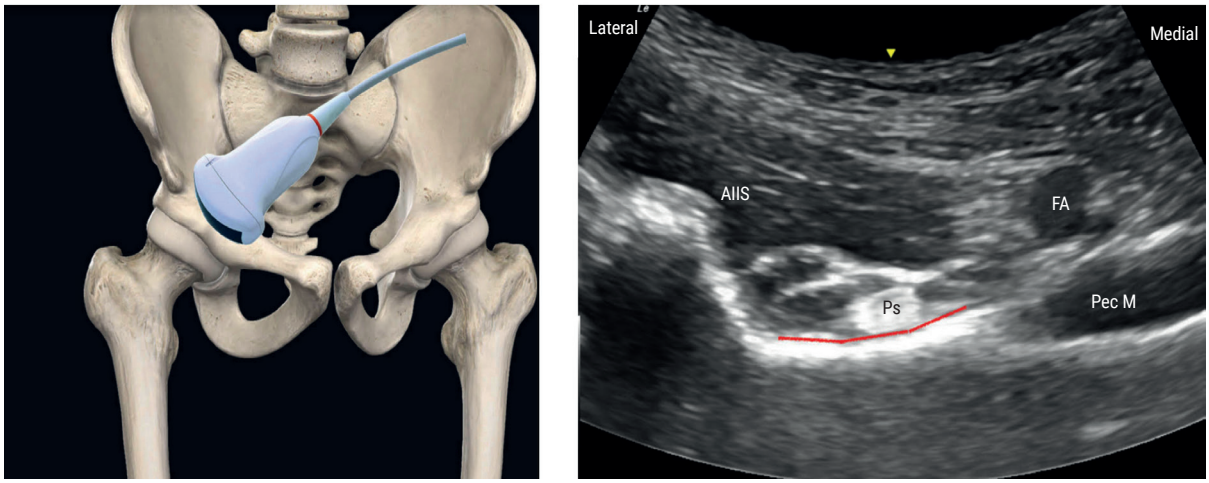

Figura 1.6-13. Representación de la colocación de la sonda ecográfica e imagen ecográfica de bloqueo perivascular del grupo nervioso pericapsular.
Línea roja: zona de depósito de anestésico local; **AIIS:** espina ilíaca anteroinferior; **FA:** arteria femoral; **PecM:** músculo pectíneo; **Ps:** tendón del psoas.

Éste es un bloqueo relativamente sencillo; la serie de casos para evaluar la eficacia analgésica aún es muy pequeña, pero desde nuestra corta experiencia puede ser un bloqueo prometedor en cuanto a la analgesia en cirugía de cadera.

! En el PENG, el anestésico se deposita entre el tendón del psoas y la rama púbica del coxal.

COMPLICACIONES

Los BIF comparten la posibilidad de complicaciones con el resto de los bloqueos nerviosos periféricos, que se tratan en otros temas de este máster. Es posible, por lo tanto, que se presenten hematoma o sangrado con

relación a la punción, toxicidad por anestésicos locales, afectación por punción inadvertida de estructuras adyacentes, infección o daño neurológico tanto por lesión nerviosa directa como indirecta por diferentes mecanismos, como el isquémico, mecánico, etc.

Es evidente también que, dependiendo de la localización del BIF, existirán otras posibles complicaciones, por ejemplo, punción peritoneal y punción de víscera hueca con BIF abdominales o punción pleural con el bloqueo interpectoral, bloqueo de las ramas anteriores de los intercostales y BRILMA. Pese a esta posibilidad, la incidencia es mínima gracias al empleo en la actualidad de la ecografía. La visualización de las estructuras anatómicas implicadas en el bloqueo y de la aguja en tiempo real minimiza los riesgos. Para ello, es imprescindible conocer bien la anatomía e identificar correctamente las estructuras mediante ecografía y obtener una adecuada visualización de la punta de aguja y la inyección del anestésico local tras una aspiración negativa. Como siempre, la prudencia, el sentido común y la exigencia de la correcta realización y protocolización de las técnicas serán claves para la seguridad y eficacia del bloqueo nervioso.

CONCLUSIONES

- La generalización del uso de los ultrasonidos en los bloqueos fasciales ha aportado seguridad y eficacia como consecuencia de la visualización directa de las estructuras implicadas.
- La inervación de la pared abdominal depende en gran medida de los nervios torácicos bajos y de la primera raíz lumbar.
- La elección de sonda ecográfica, la longitud de aguja y el abordaje deberá ser individualizada para cada paciente dependiendo de la técnica elegida y la profundidad de las estructuras donde se vaya a depositar el anestésico local.
- Con el abordaje clásico del bloqueo TAP se alcanza un nivel metamérico suficiente para la cirugía infraumbilical. Si se precisase un nivel más alto, se requerirán otros abordajes u otros tipos de bloqueos.
- Los bloqueos de pared abdominal deben formar parte de las estrategias analgésicas multimodales. Cabe recordar que es necesario añadir analgesia para el dolor visceral.
- El bloqueo de la vaina de los rectos no se puede realizar a nivel infraumbilical porque a ese nivel sólo existe la fascia transversalis como compartimento posterior del músculo recto anterior.
- Durante la realización del bloqueo Ilioinguinal/iliohipogástrico se deben localizar las ramas de la arteria ilíaca circunfleja tanto para evitar su lesión accidental como para definir el plano fascial donde depositar el anestésico.
- Los bloqueos del cuadrado lumbar han demostrado alcanzar un nivel dermatomérico más elevado que el bloqueo TAP (T6-L1).
- Aunque los bloqueos tipo cuadrado lumbar no abordan el neuroeje, se deberá tener precaución análogamente en pacientes anticoagulados porque la fascia toracolumbar contiene numerosos vasos sanguíneos.
- La inervación de la mama y la axila pertenece a los nervios intercostales 2º a 6º.
- El PECS block es un bloqueo muy útil en cirugía reconstructiva de mama.
- En el bloqueo de los ramos cutáneos anteriores (BCRA) de los nervios intercostales se deposita el anestésico local entre el músculo pectoral mayor y los intercostales externos.
- En el BRILMA, el anestésico local se deposita entre el músculo serrato y la fascia del músculo intercostal externo.
- En bloqueo del grupo nervioso pericapsular (PENG) es un bloqueo descrito muy recientemente, que brinda analgesia a la región de la cadera sin bloqueo motor del cuádriceps.

BIBLIOGRAFÍA

Barrington MJ, Ivanusic JJ, Rozen WM, Habbard P. Spread of injectate after ultrasound-guided subcostal transversus abdominis plane block: a cadaveric study. Anesthesia. 2009;64:745-50.

Bischoff JM, Koscielniak-Nielsen ZJ, Kehlet H, Werner MU. Ultrasound-guided ilioinguinal-iliohypogastric nerve blocks for persistent inguinal postherniorrhaphy pain: a randomized, double-blind, placebo-controlled, crossover trial. Anesth Analg. 2012;114:1323.

Blanco R, Ansari T, Girgis E. Quadratus lumborum block for postoperative pain after caesarean section: a randomised controlled trial. Eur J Anaesthesiol. 2015;32:812-8.

Blanco R, Ansari T, Riad W, Shetty N. Quadratus lumborum block versus transversus abdominis plane block for postoperative pain after cesarean delivery. A randomized controlled trial. Regi Anesth Pain Med. 2016;41:757-62.

Blanco R, Fajardo M, Parras Maldonado T. Ultrasound description of Pecs II (modified Pec I): A novel approach to breast surgery. Rev Esp Anestesiol Reanim. 2012;59(9):470-5.

Blanco R, McDonnell JG. Optimal point of injection: the quadratus lumborum type I and II blocks. Anesthesia. 2013;68(4).

Blanco R, Parras T, McDonnell JG. Serratus plane block: a novel ultrasound-guided thoracic wall nerve block. Anaesthesia. 2013;68:1107-13.

Blanco R. The «pecs block»: a novel technique for providing analgesia after breast surgery. Anaesthesia. 2011;66(9):847-8.

Carney J, Finnerty O, Rauf J, Bergin D, Laffey JG, Mc Donnell JG. Studies on the spread of local anaesthetic solution in transversus abdominis plane blocks. Anaesthesia. 2011;66:1023-30.

De Jose María B, Gotzens V, Mabrok M. Ultrasound-guided umbilical nerve block in children: a brief description of a new approach. Paediatr Anaesth. 2007;17(1):44-50.

Diéguez P, Casas P, López S, Fajardo M. Ultrasound guided nerve block for breast surgery. Rev Esp Anestesiol Reanim. 2016;63(3):159-67.

Diéguez P, Fajardo M, López S, Alfaro P, Pensado AP. Abordaje guiado por ultrasonidos de los nervios intercostales en la línea media axilar para cirugía de mama no reconstructiva de la axila. Rev Esp Anestesiol Reanim. 2013;60(7):365-70.

Dolan J, Lucie P, Geary T et al. The rectus sheath block accuracy of local anesthetic placement using loss of resistance or ultrasound guidance. Reg Anesth Pain Med. 2009;34:247-50.

Eichenberger U, Greher M, Kirchmair L, Curatolo M, Moriggl B. Ultrasound-guided blocks of the ilioinguinal and iliohypogastric nerve: accuracy of a select new technique confirmated by anatomical dissection. Br J Anaesth. 2006;97:238-43.

El-Boghdadly K, Elsharkawy H, Short A, Chin K. Quadratus lumborum block nomenclature and anatomical considerations. Reg Anesth Pain Med. 2016;41:548-9.

El-Dawlatly AA, Turkistani A, Kettner SC et al. Ultrasound-guided transversus abdominis plane block: description of a new technique and comparison with conventional systemic analgesia during laparoscopic cholecystectomy. Br J Anaesthesia. 2009;102:763-7.

Fajardo M, López S, Diéguez P, Alfaro P, García FJ. Nuevo abordaje de las ramas de los nervios intercostales a nivel de la línea media axilar. Cir May Amb. 2013;18(1):3-6.

Ferguson S, Thomas V, Lewis I. The rectus sheath block in paediatric anaesthesia: New indications for an old technique? Paediatr Anaesth. 1996;6(6):463-6.

Fernández Martín MT, López Álvarez S, Fajardo Pérez M, Pérez Herrero M. Serratus-intercostal interfascial plane block: alternative analgesia for open nephrectomy? Minerva Anestesiol. 2018;84(7):872-3.

Fernández Martín MT, López Álvarez S, Mozo Herrera G, Platero Burgos JJ. Bloqueo fascial ecoguiado de las ramas cutáneas de los nervios intercostales: una buena alternativa analgésica para la cirugía abierta de vesícula biliar. Rev Esp Anestesiol Reanim. 2015;62(10):580-4.

Fernández Martín MT, López Álvarez S, Pérez Herrero MA. Serratus-intercostal interfascial block as an opioid-saving strategy in supra-umbilical open surgery. Rev Esp Anestesiol Reanim. 2018;65(8):456-60.

Forero M, Rajarathinam M, Adhikary S, Chin KJ. Erector spinae plane (ESP) block in the management of post thoracotomy pain syndrome: a case series. Scand J Pain. 2017:17(10):325-9.

Girón-Arango L. Pericapsular nerve group (PENG) block for hip fracture. Reg Anesth Pain Med. 2018;43(1):63.

Gofeld M, Christakis M. Sonographically guided ilioinguinal nerve block. J Ultrasound Med. 2006;25:1571-5.

Hebbard P, Fujiwara Y, Shibata Y, Royse C. Ultrasound-guided transversus abdominis plane (TAP) block. Anaesth Intensive Care. 2007;35:616-7.

Hebbard PD, Barrington MJ. Ultrasound-guided continuous oblique subcostal transversus abdominis plane blockade description of anatomy and clinical technique. Reg Anesth Pain Med. 2010;35:436-41.

Kot P, Rodriguez P, Granell M, Cano B, Rovira L, Morales J, Broseta A, Andrés J. The erector spinae plane block. Korean J Anesthesiol. 2019 Jun;72(3):209-20.

Kunigo T, Murouchi T, Yamamoto S, Yamakage M. Injection volume and anesthetic effect in serratus plane block. Reg Anesth Pain Med. 2017;42(6):737-40.

Kuppuvelumani P, Jaradi H, Delilkan A. Abdominal nerve blockade for postoperative analgesia after caesarean section. Asia Oceania J Obstet Gynaecol. 1993;19:165-9.

Lee TH, Barrington MJ, Tran TM, Wong D, Hebbard PD. Comparison of extent of sensory block following posterior and subcostal approaches to ultrasound-guided transversus abdominis plane block. Anesth Intensive Care. 2010;38:452-60.

López-Matamala B, Fajardo M, Estébanez-Montiel B et al. A new thoracic interfascial plane block as anesthesia for difficult weaning due to ribcage pain in critically ill patients. Med Intensiva. 2014 Oct;38(7):463-5.

McDonnell JG, O'Donnell B, Curley G, Heffernan A, Power C, Laffey JG. The analgesic efficacy of transversus abdominis plane block after abdominal surgery: a prospective randomized controlled trial. Anesth Analg. 2007;104:193-7.

McDonnell JG, O'Donnell BD, FarrellT et al. Transversus abdominis plane block: a cadaveric and radiological evaluation. Reg Anesth Pain Med. 2007;32:399-404.

McDonnell JG, O'Donnell BD, FarrellT et al. Transversus abdominis plane block: a cadaveric and radiological evaluation. Reg Anesth Pain Med. 2007;32:399-404.

Murouchi T, Iwasaki S, Yamakage M. Quadratus lumborum block: analgesic effects and chronological ropivacaine concentrations after laparoscopic surgery. Reg Anesth Pain Med. 2016;41:146-50.

Pérez Herrero MA, López Álvarez S, Fadrique Fuentes A, Manzano Lorefice F, Bartolomé Bartolomé C, González de Zárate J. Quality of postoperative recovery after breast surgery. General anaesthesia combined with paravertebral versus serratus-intercostal block. Rev Esp Anestesiol Reanim. 2016:63:564-71.

Rafi AN. Abdominal field block: a new approach via the lumbar triangle. Anaesthesia. 2001;56(10):1024-6.

Torre PA, Jones JW Jr, Álvarez SL et al. Axillary local anesthetic spread after the thoracic interfacial ultrasound block - a cadaveric and radiological evaluation. Rev Bras Anestesiol. 2017;67(6):555-64.

Varela O, Melone A, López-Menchaca R et al. Radiological study to evaluate the spreading of two volumes (10 vs. 20 mL) of radiological contrast in the block of cutaneous branches of intercostal nerves in medial axillary line (BRILMA) in a porcine experimental model. Rev Esp Anestesiol Reanim. 2018;65(8):441-6.

Yu HC, Moser JJ, Chu AY, Montgomery SH, Brown N, Endersby RVW. Inadvertent quadriceps weakness following the pericapsular nerve group (PENG) block. Reg Anesth Pain Med. 2019 May;44(5):611-3.